

ANATOMIE
PR ALI GHORBEL
DR LIWA HARIZ

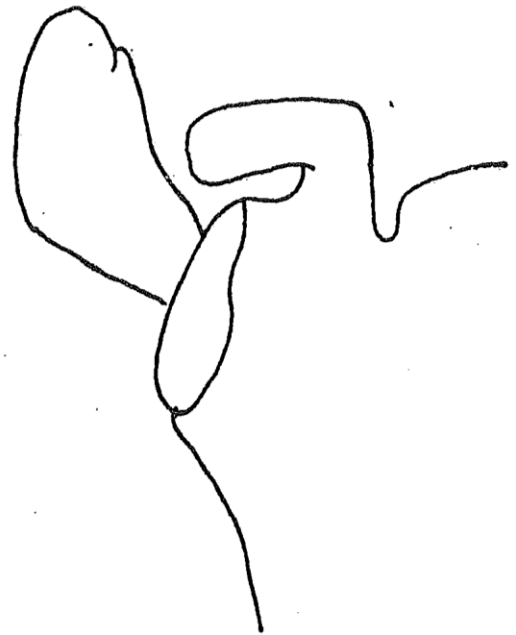
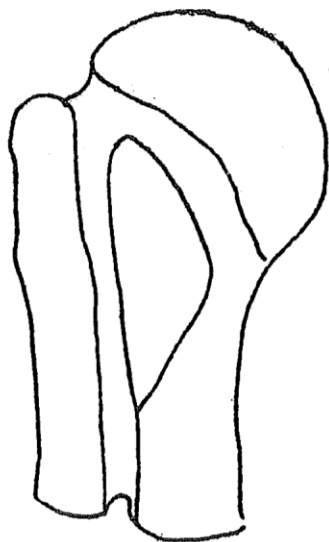
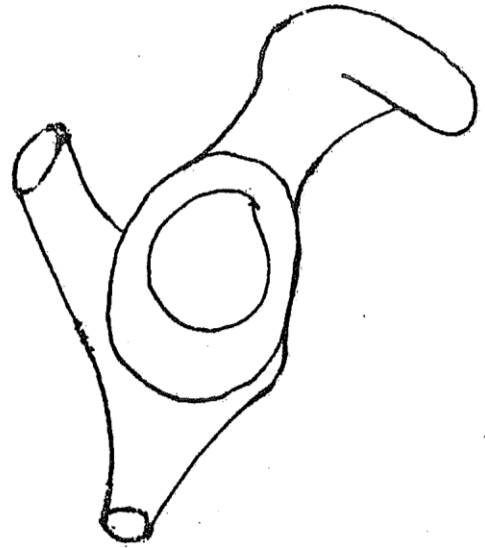
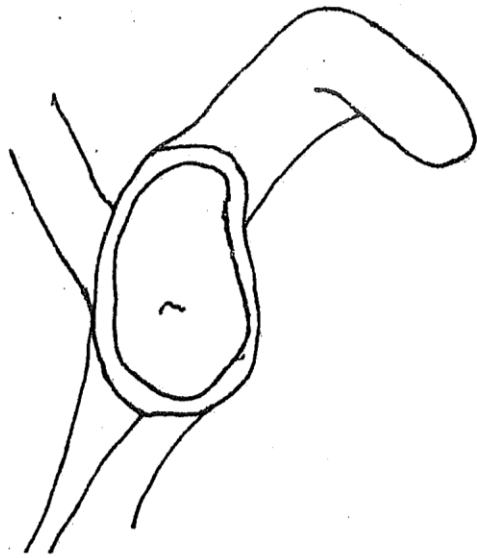
ANATOMIE



MEMBRE THORACIQUE

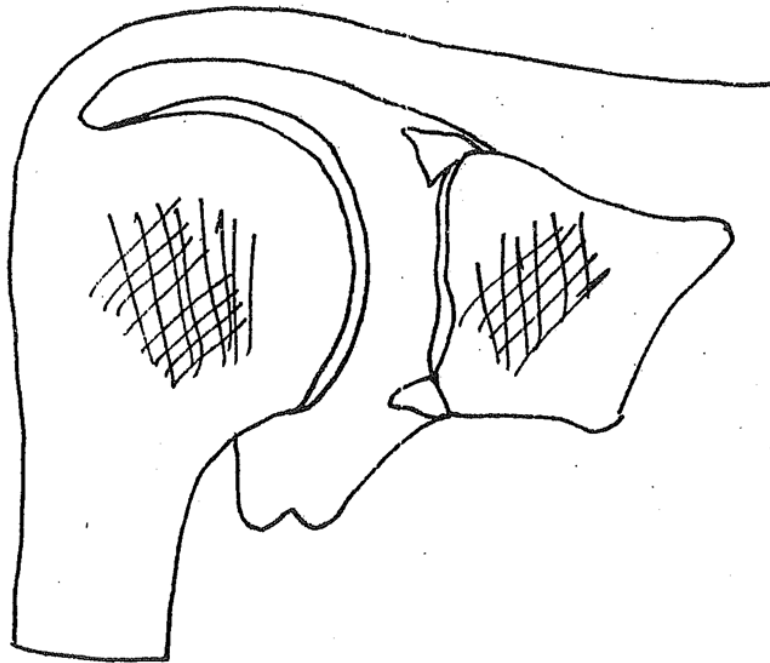
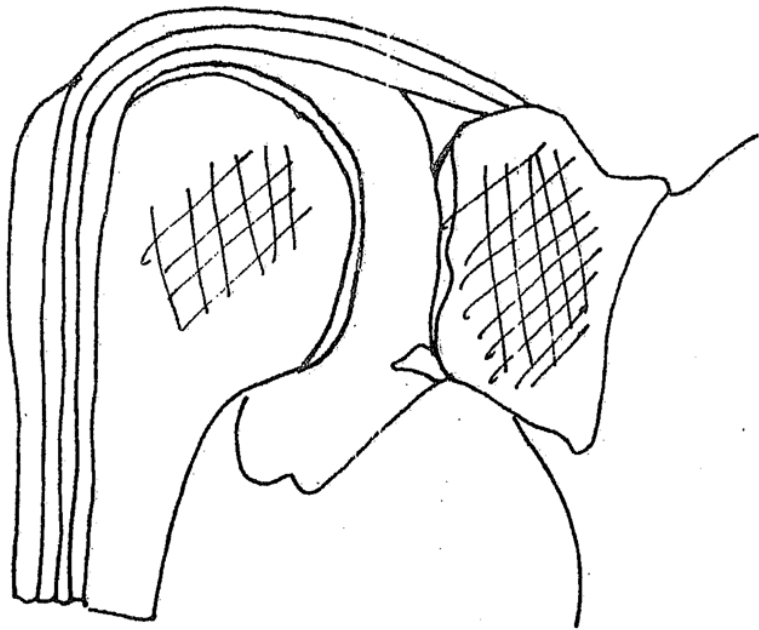
MEMBRE PELVIEN

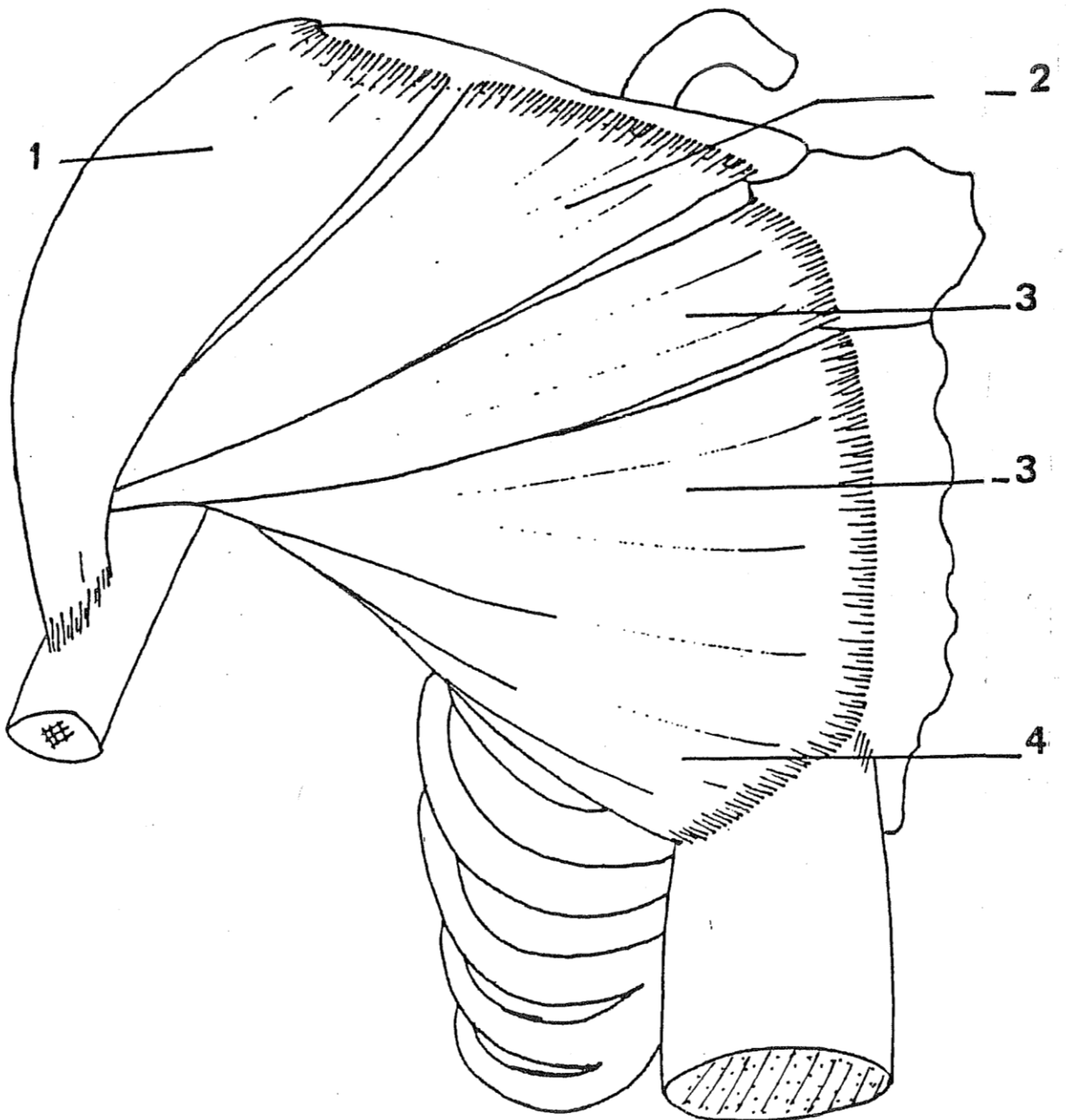
COLONNE VERTEBRALE

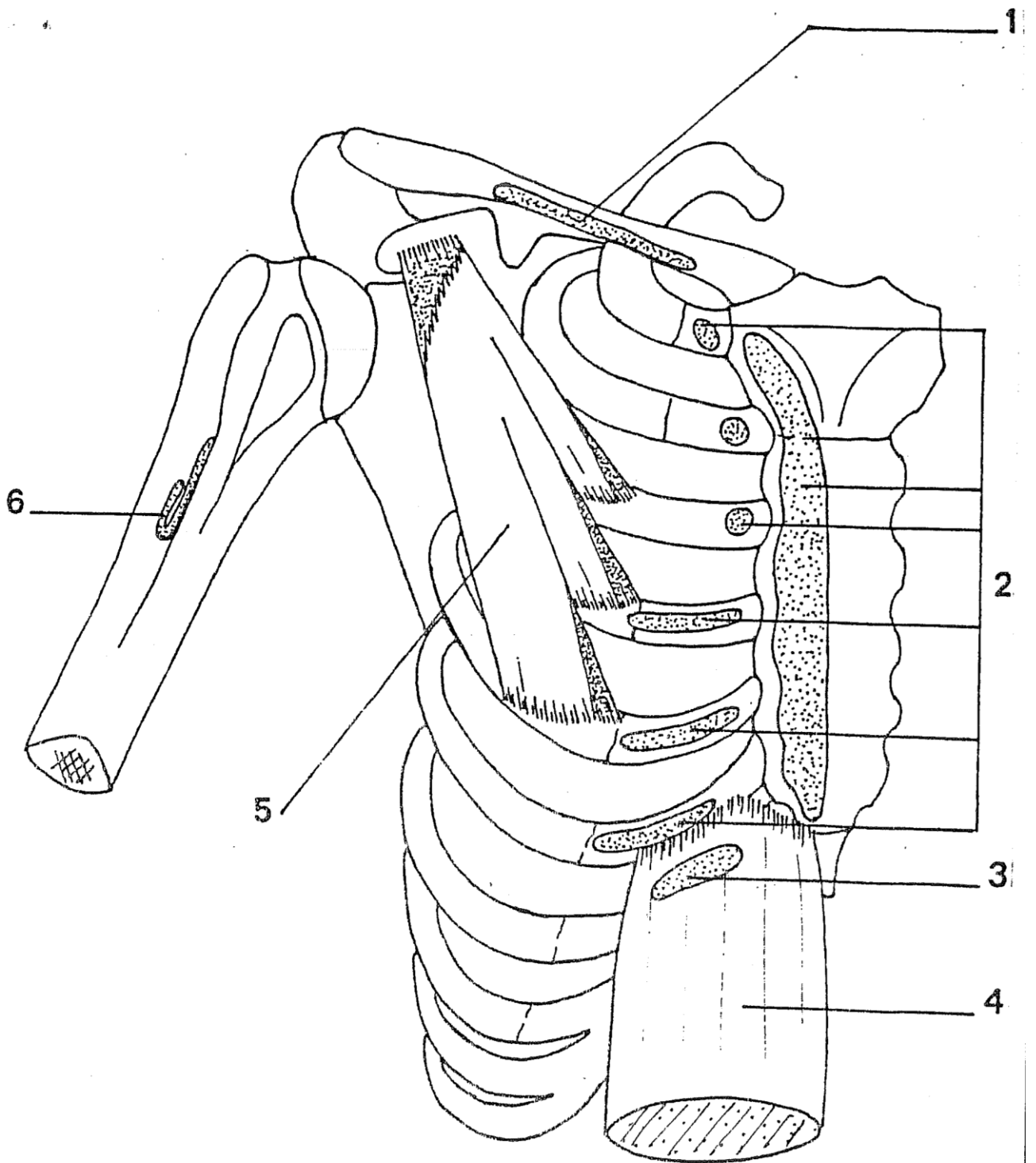
L'ÉPAULE

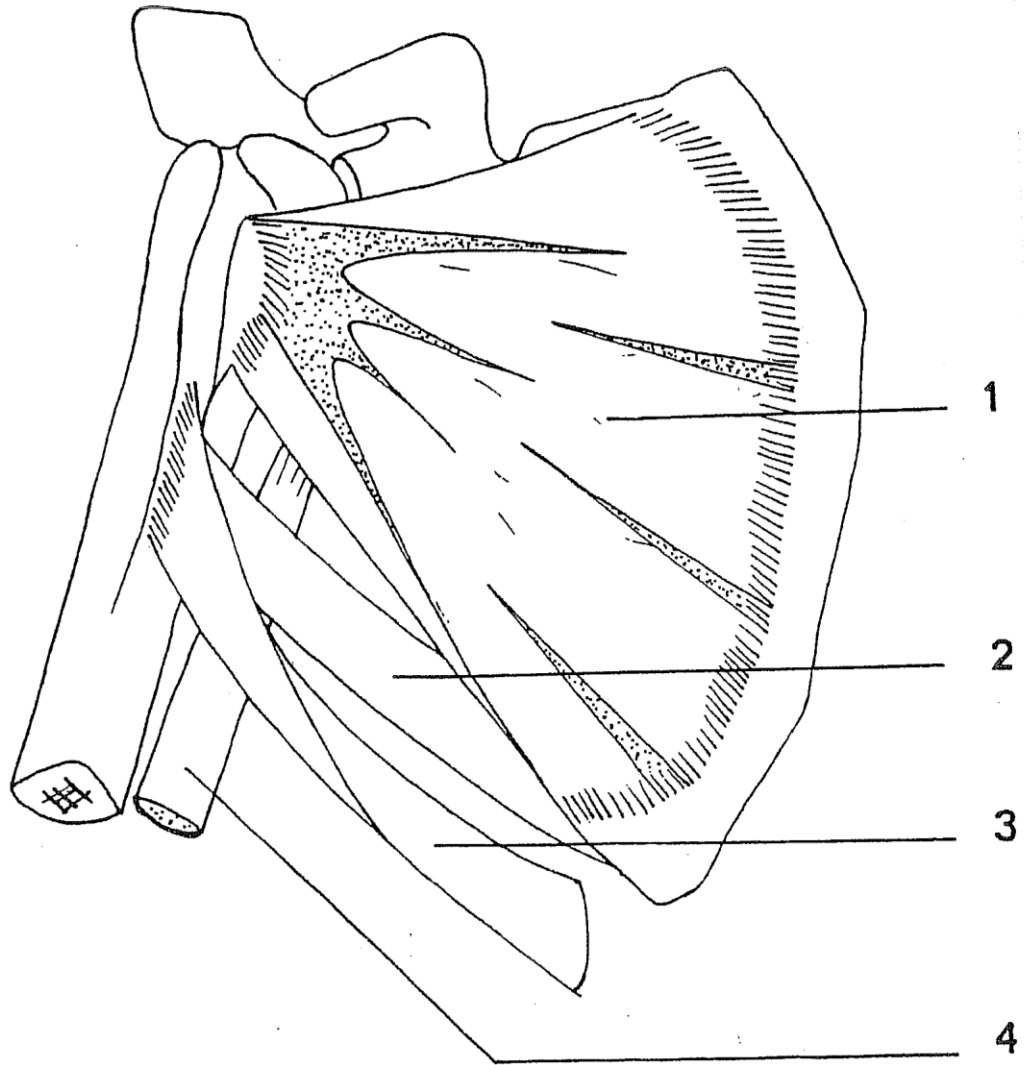


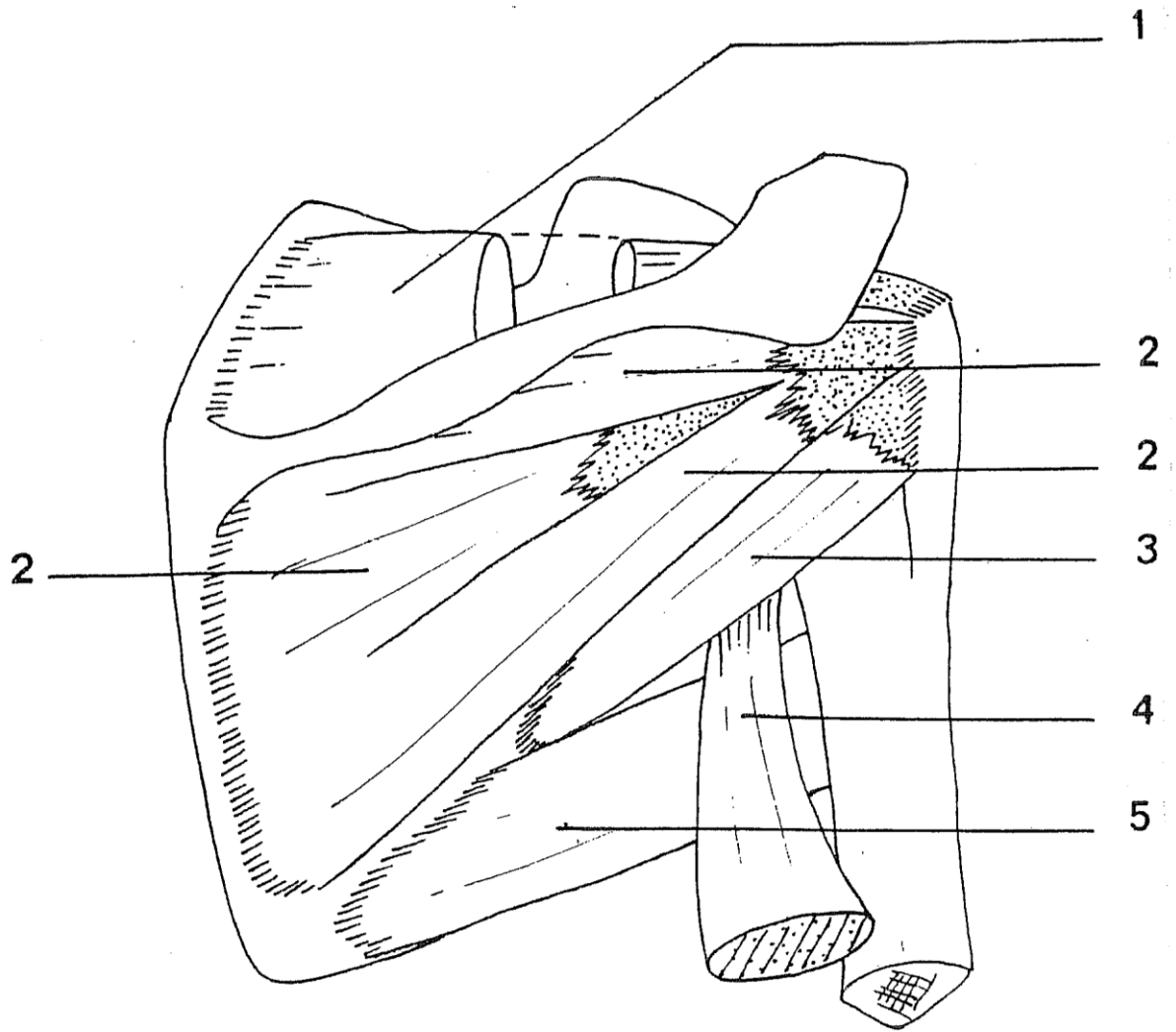


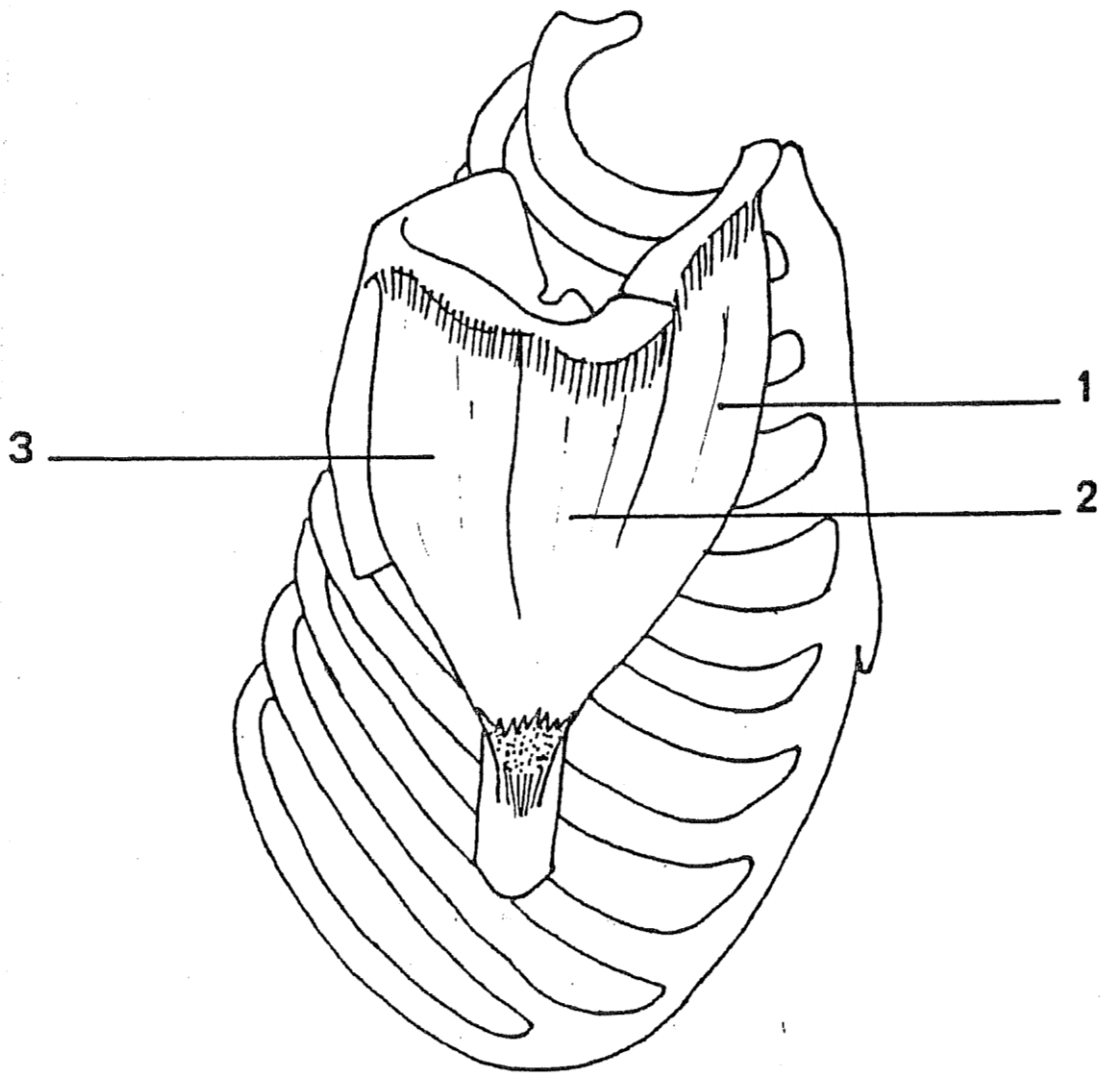


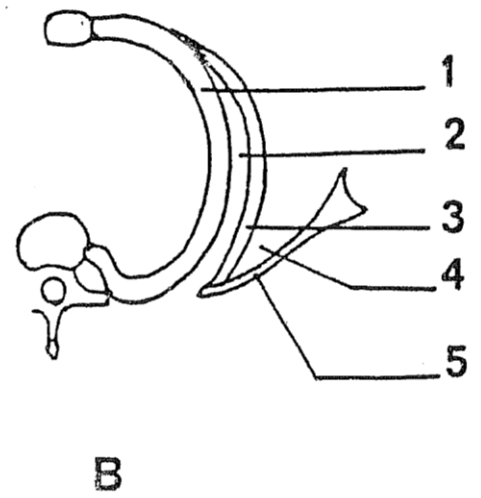
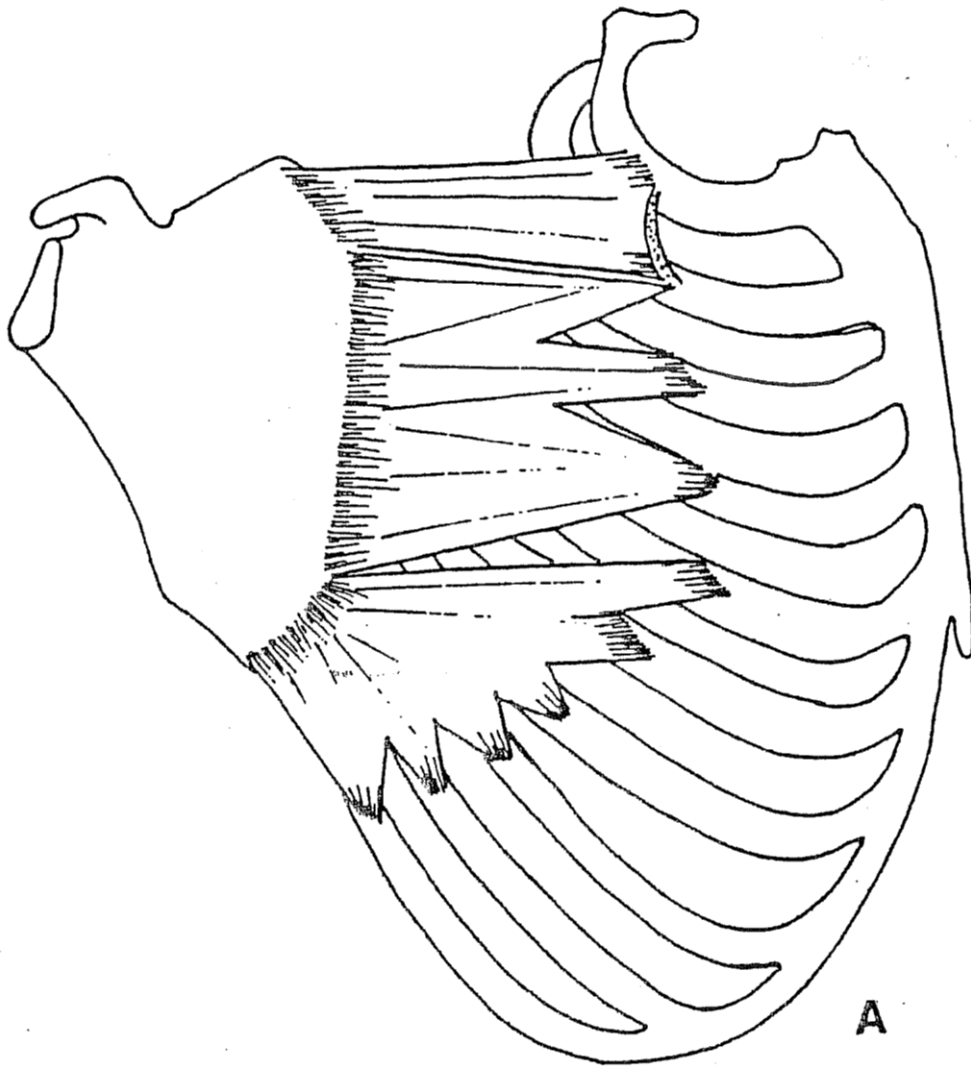




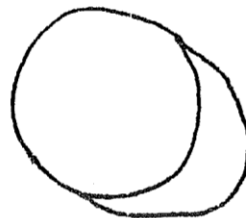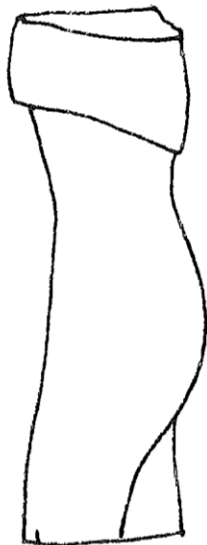
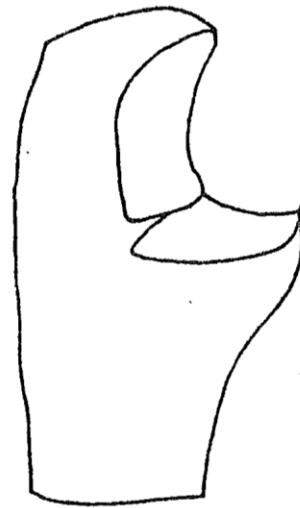
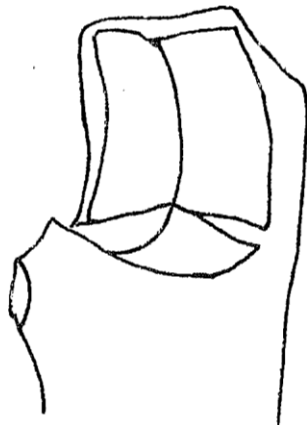
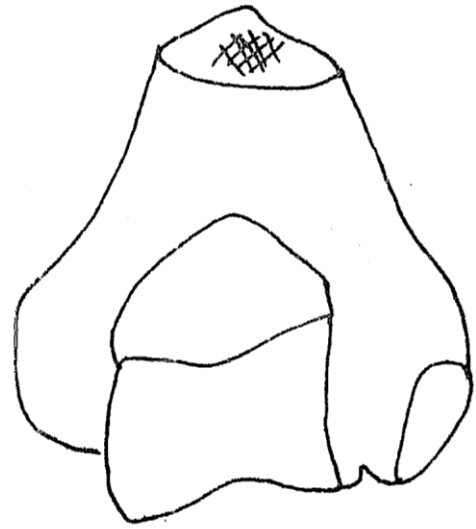
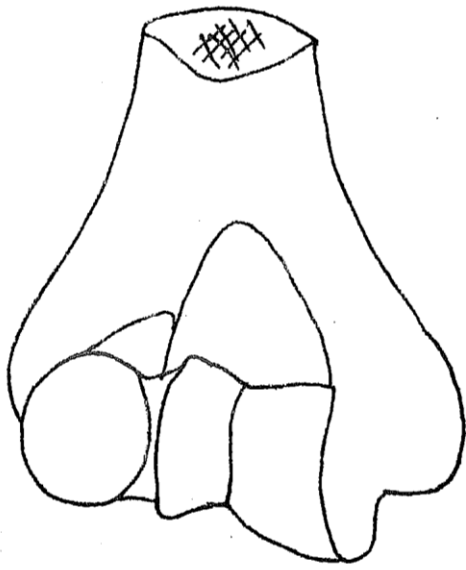


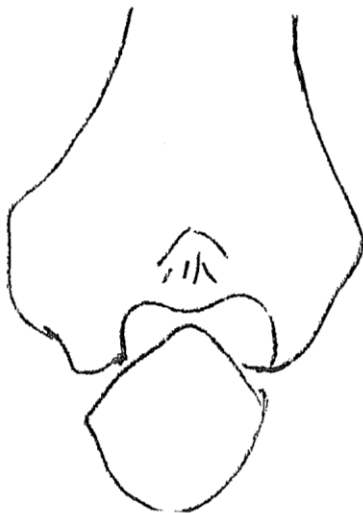
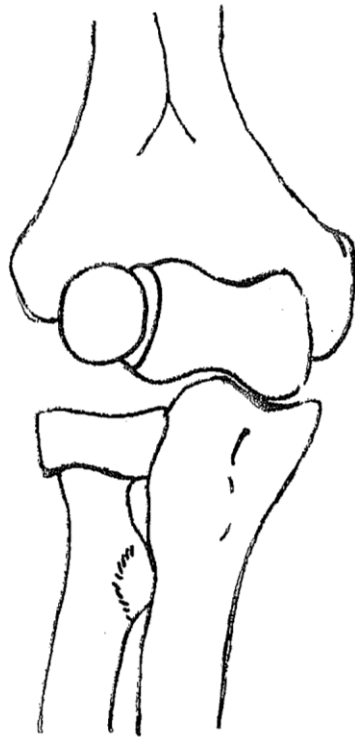


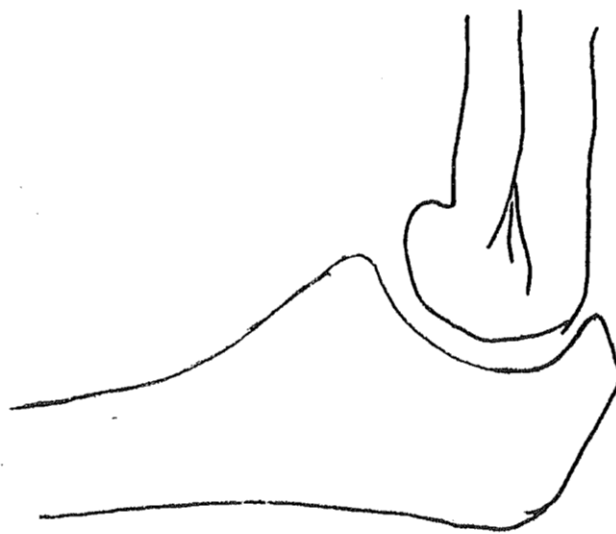
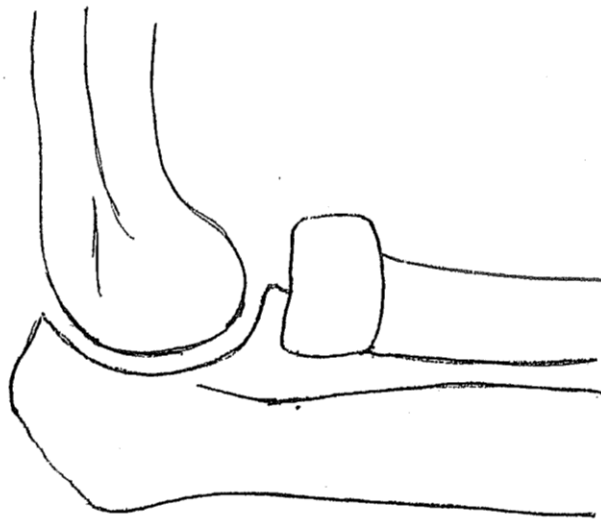


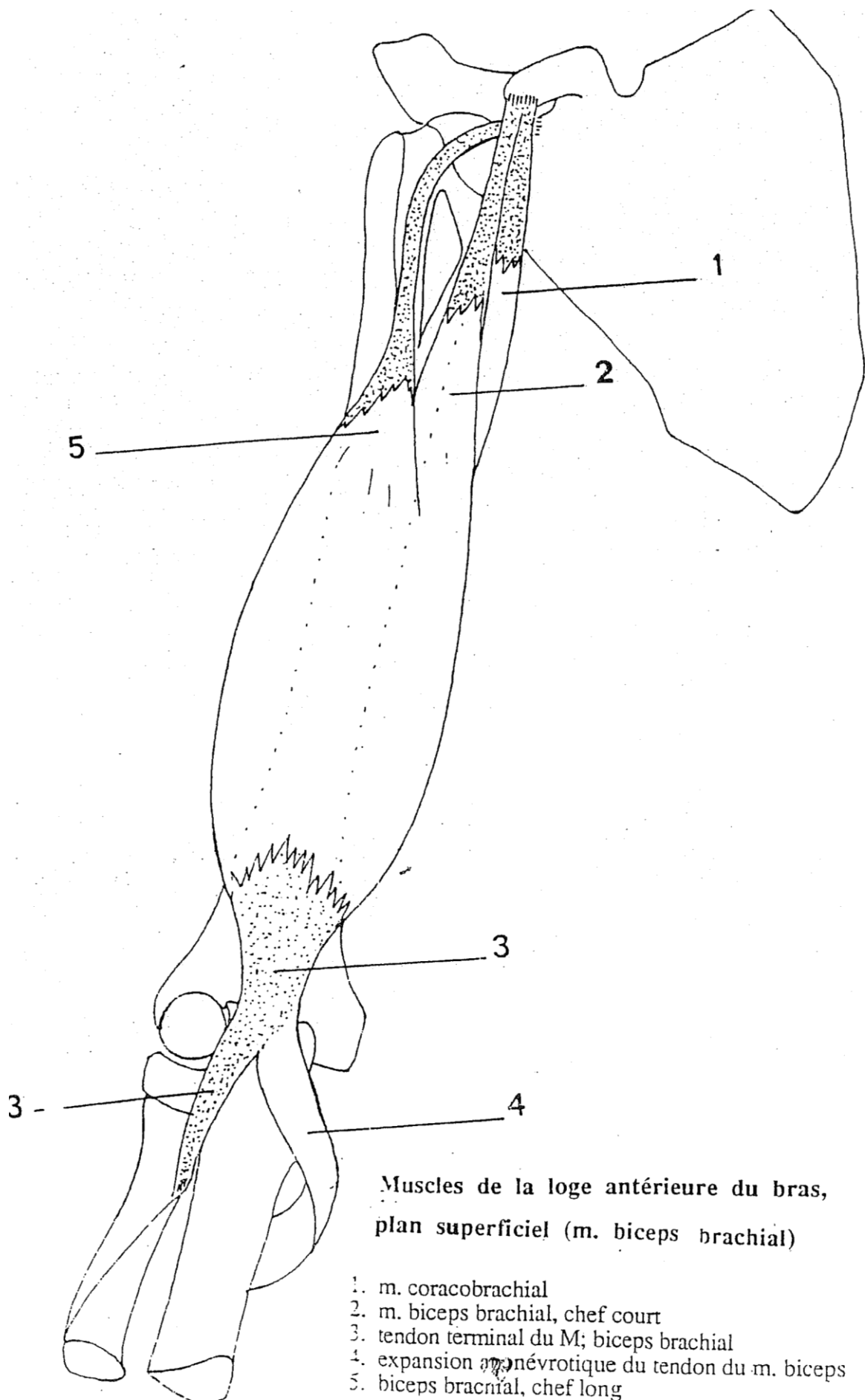


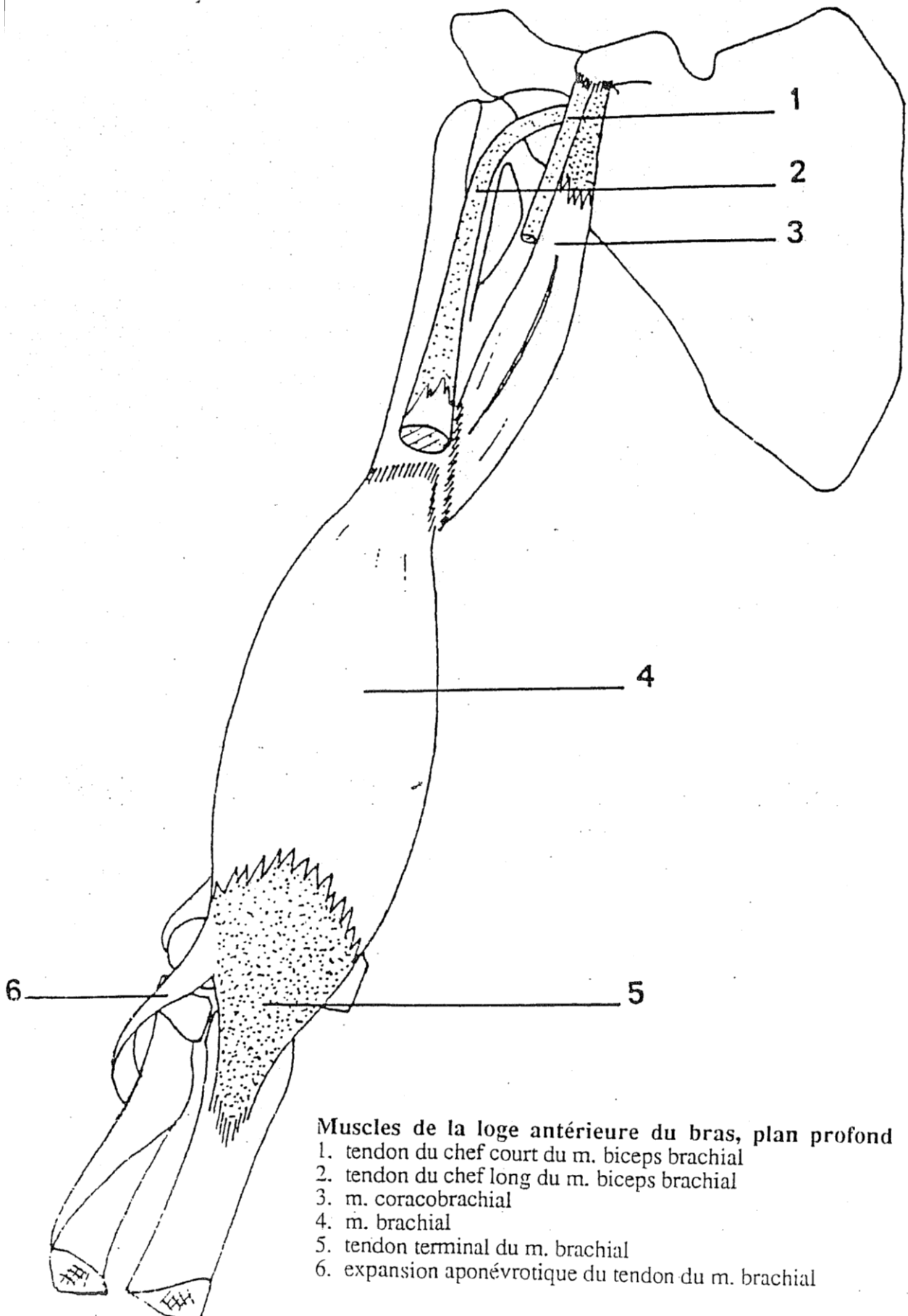
LE COUDE - LE BRAS





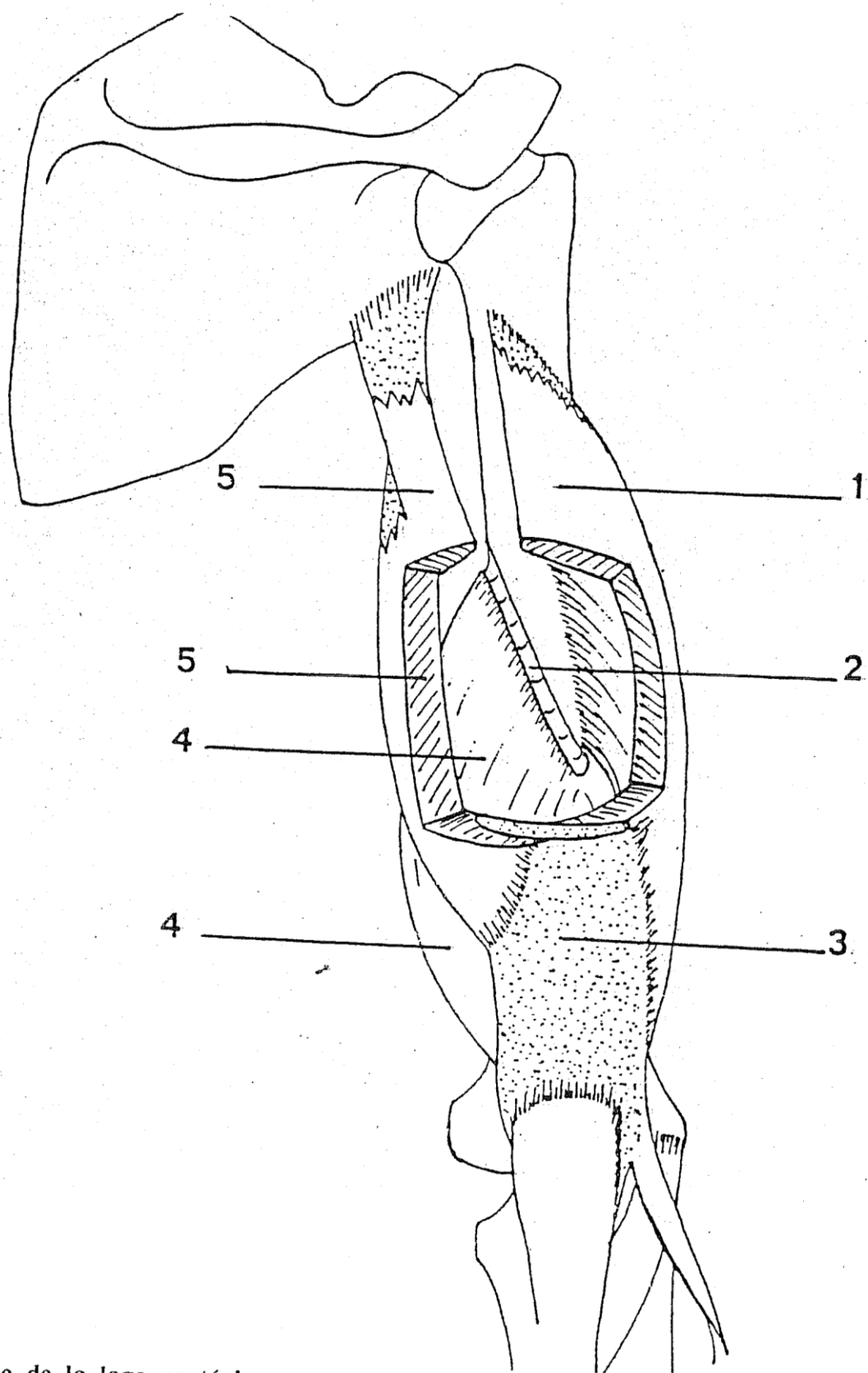






Muscles de la loge antérieure du bras, plan profond

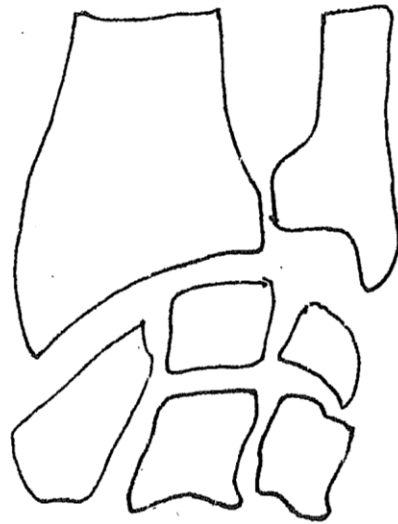
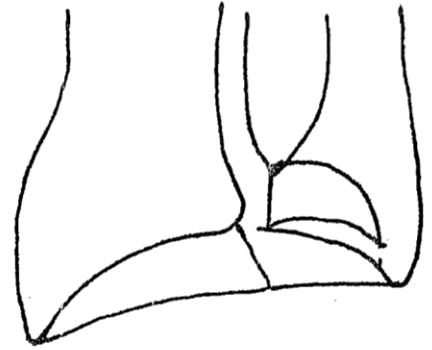
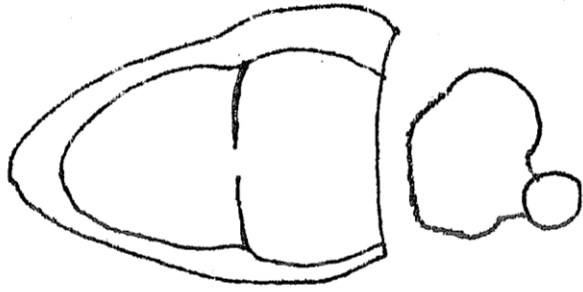
1. tendon du chef court du m. biceps brachial
2. tendon du chef long du m. biceps brachial
3. m. coracobrachial
4. m. brachial
5. tendon terminal du m. brachial
6. expansion aponévrotique du tendon du m. brachial


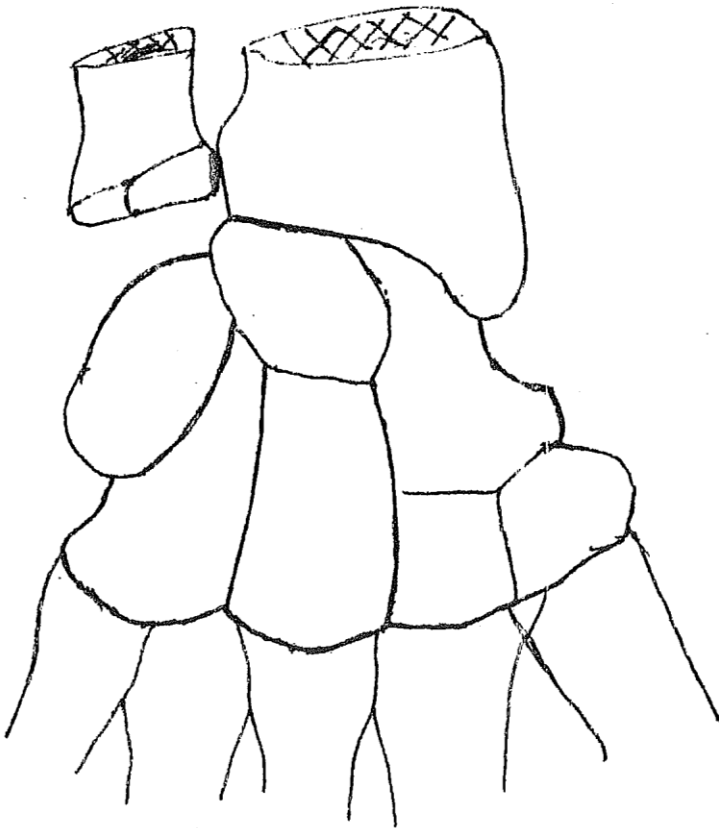
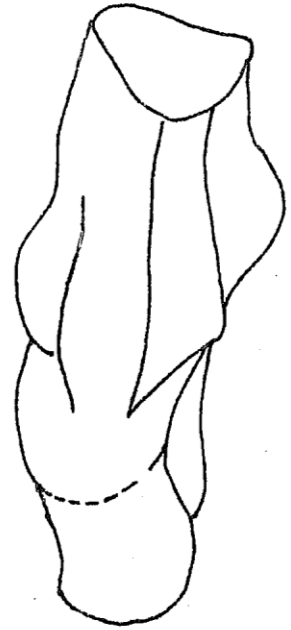
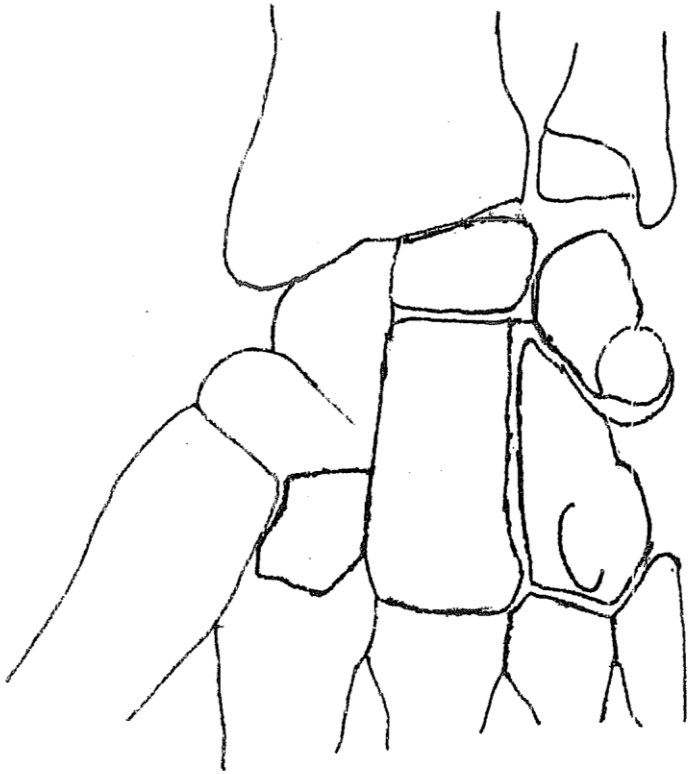


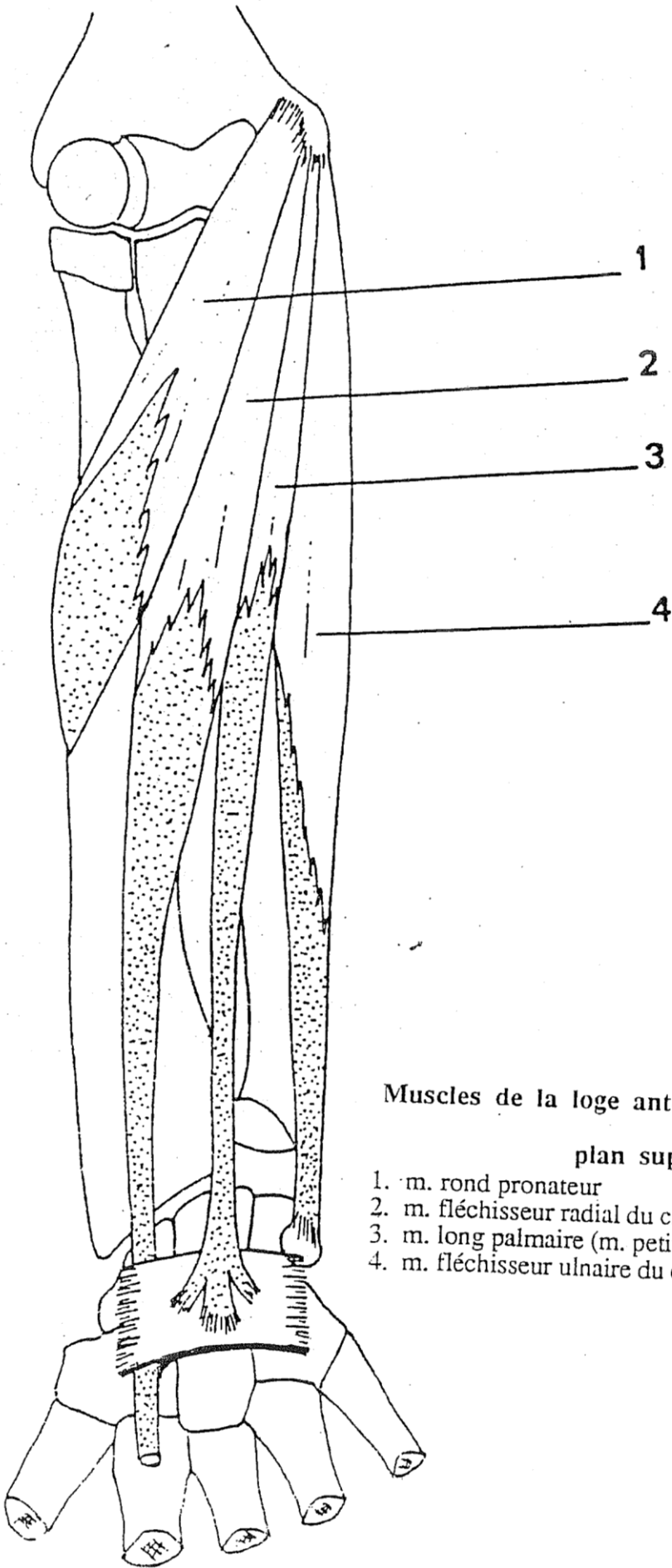
Muscle de la loge postérieure du bras (m. triceps brachial)
(Une fenêtre est pratiquée aux dépens du long chef, du tendon et du chef latéral pour permettre de voir le chef médial et la gouttière du nerf radial).

1. m. triceps brachial, chef latéral
2. sillon du nerf radial
3. tendon terminal du m. triceps brachial
4. m. triceps brachial, chef médial
5. m. triceps brachial, chef long

LE POIGNET - L'AVANT-BRAS - LA MAIN



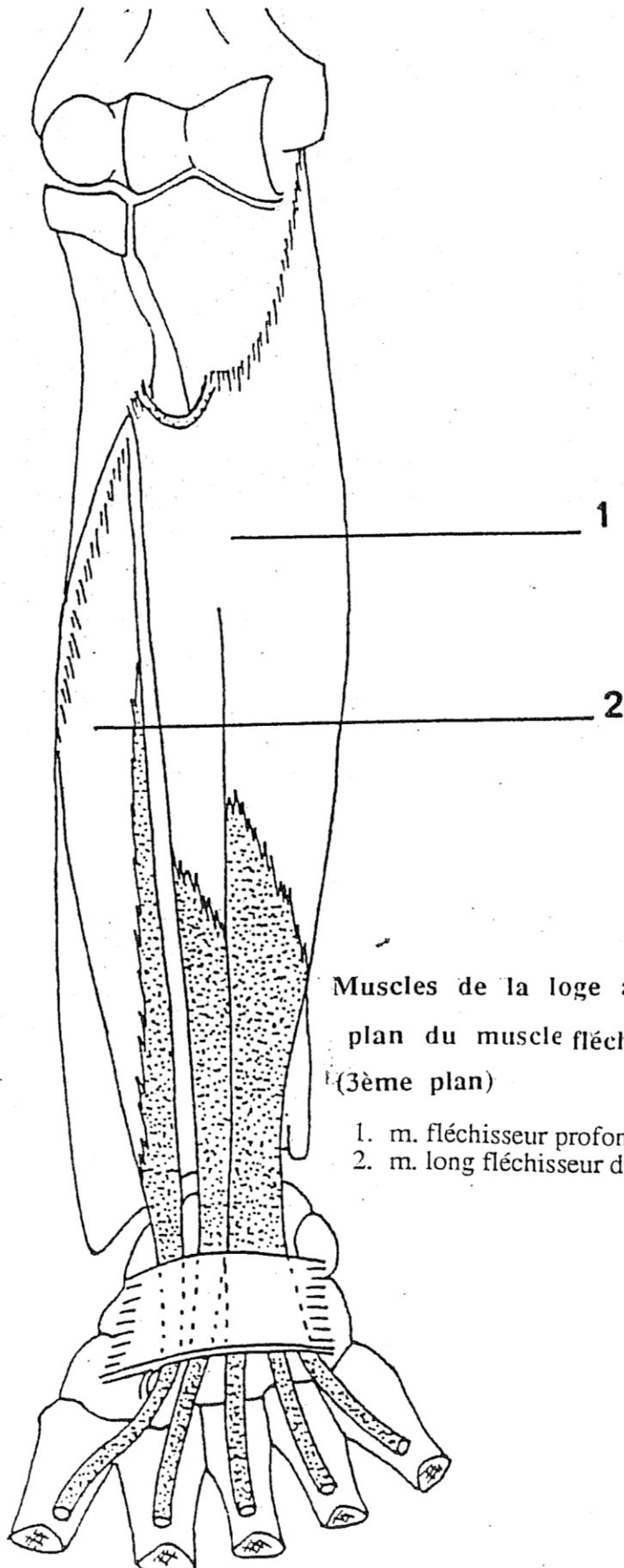




Muscles de la loge antérieure de l'avant-bras,

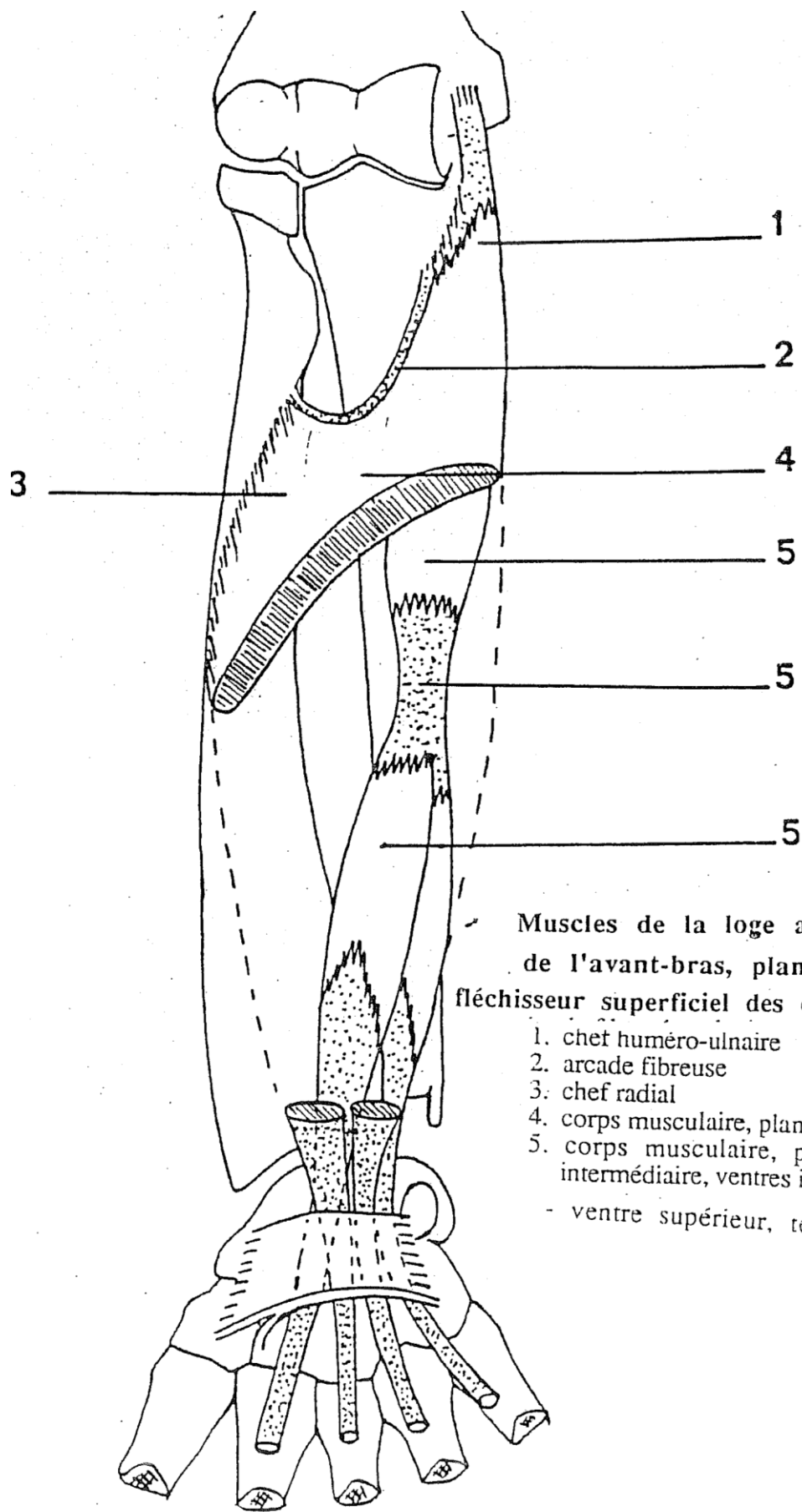
plan superficiel

1. m. rond pronateur
2. m. fléchisseur radial du carpe (m. grand palmaire)
3. m. long palmaire (m. petit palmaire)
4. m. fléchisseur ulnaire du carpe (m. cubital antérieur)



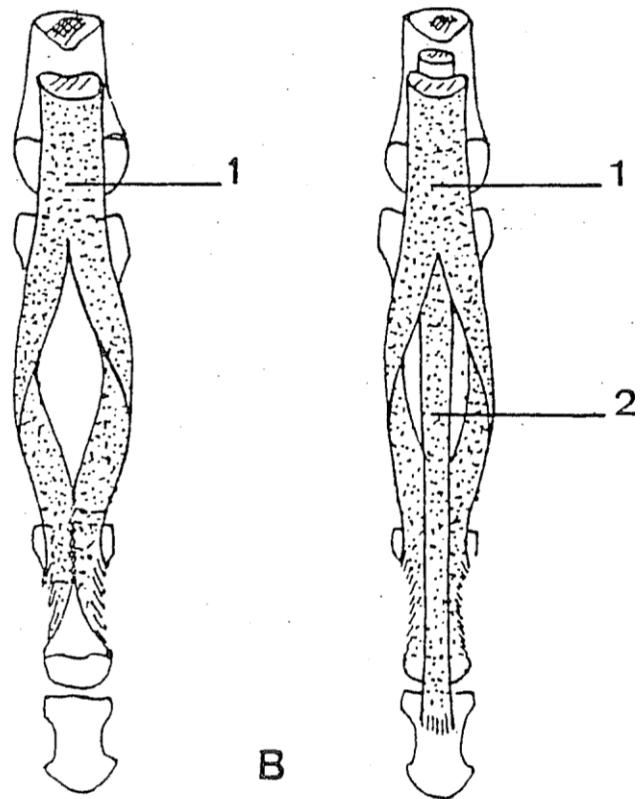
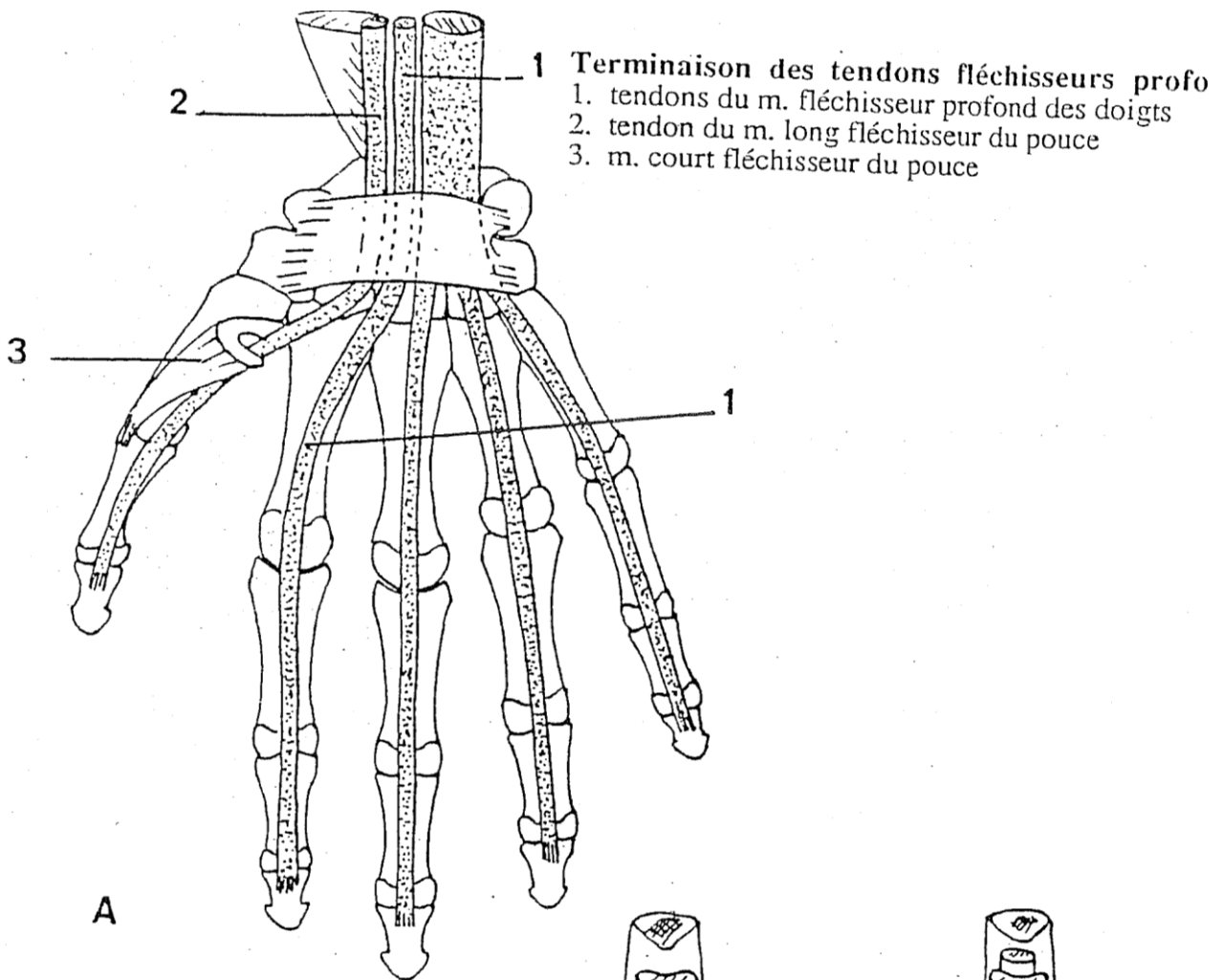
Muscles de la loge antérieure de l'avant-bras,
plan du muscle fléchisseur profond des doigts
(3ème plan)

- 1. m. fléchisseur profond des doigts
- 2. m. long fléchisseur du pouce

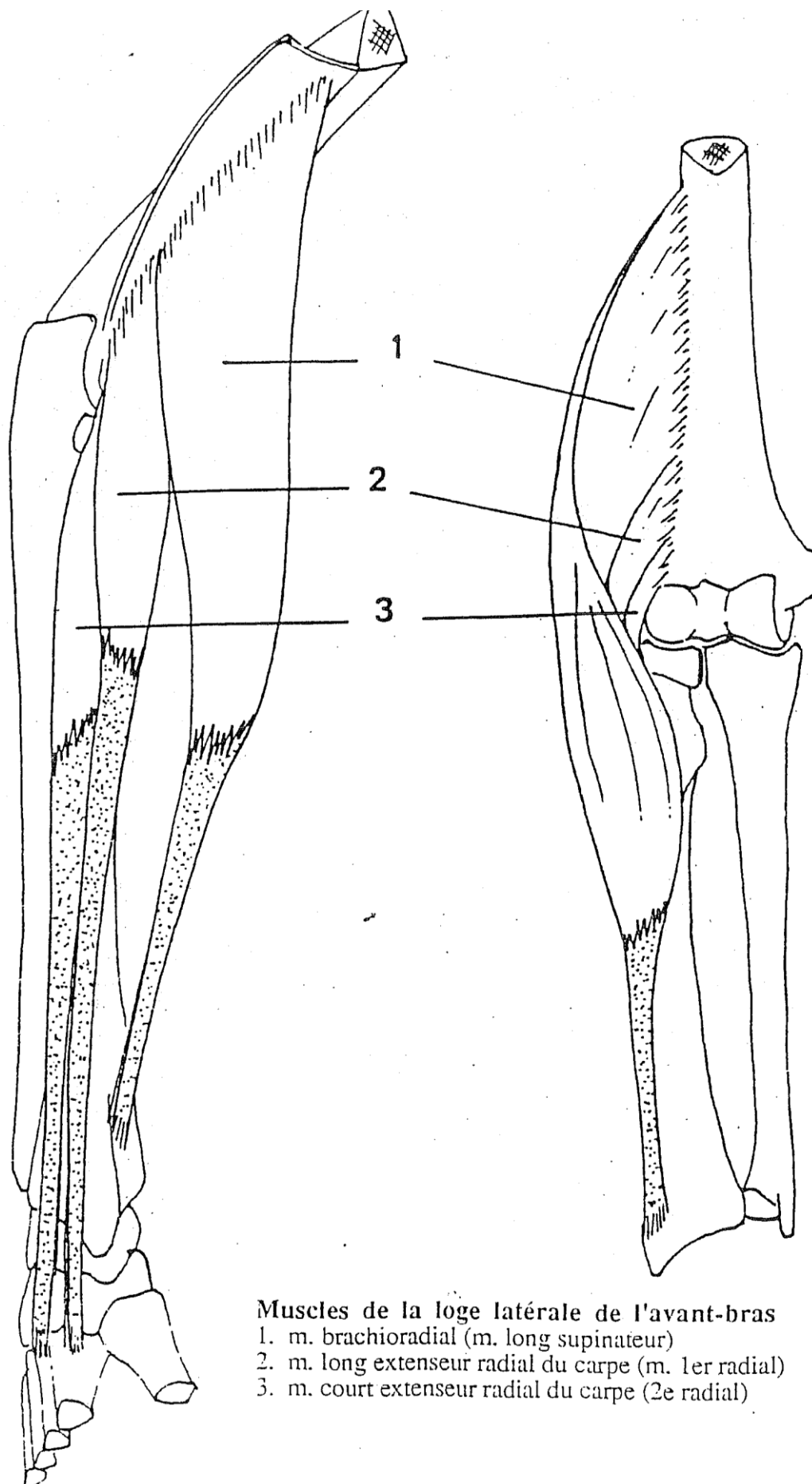


Muscles de la loge antérieure
de l'avant-bras, plan du muscle
fléchisseur superficiel des doigts (2ème plan)

1. chet huméro-ulnaire
 2. arcade fibreuse
 3. chef radial
 4. corps musculaire, plan superficiel (III, IV)
 5. corps musculaire, plan profond (II, V)
intermédiaire, ventres inférieurs
- ventre supérieur, tendon

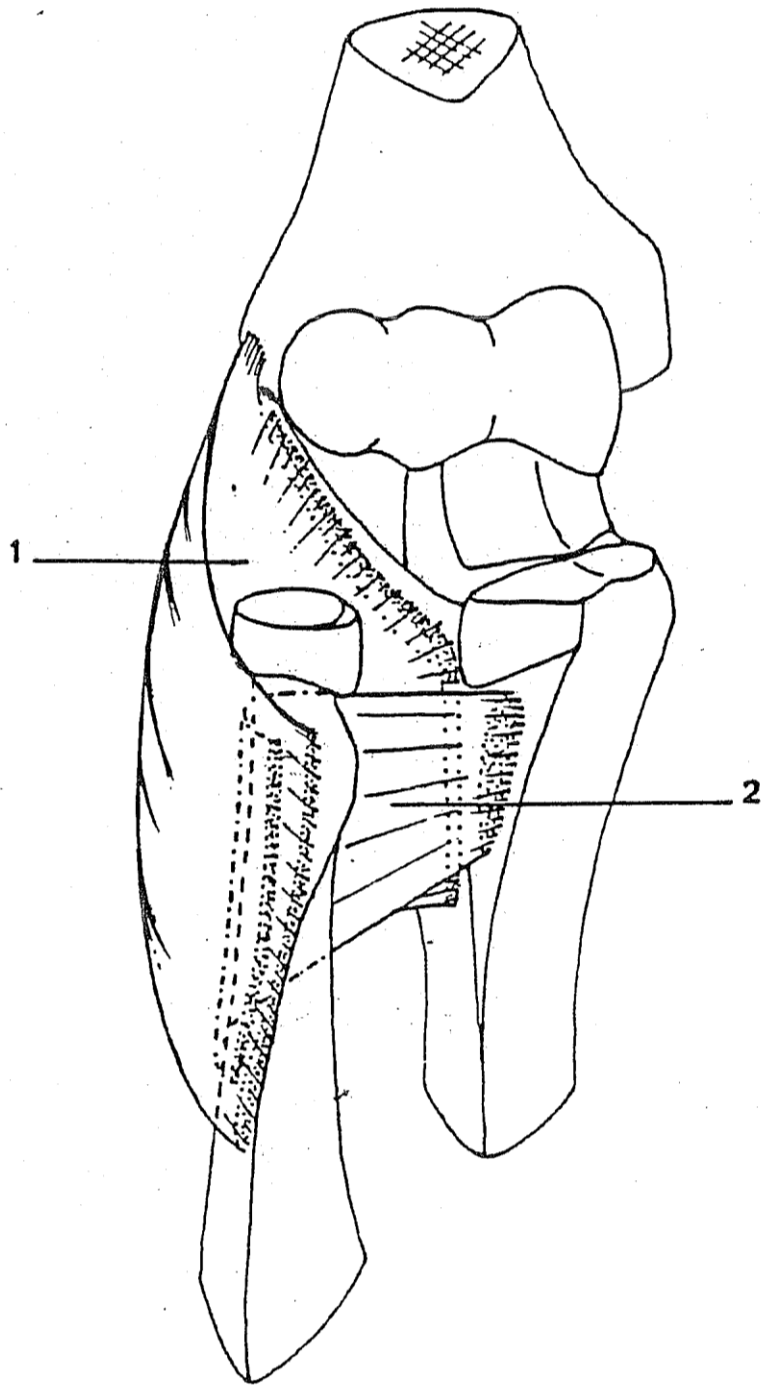


B : Mode de terminaison des tendons fléchisseurs au doigts
 1. tendon du m. fléchisseur superficiel ("tendon perforé")
 2. tendon du m. fléchisseur profond ("tendon perforant")

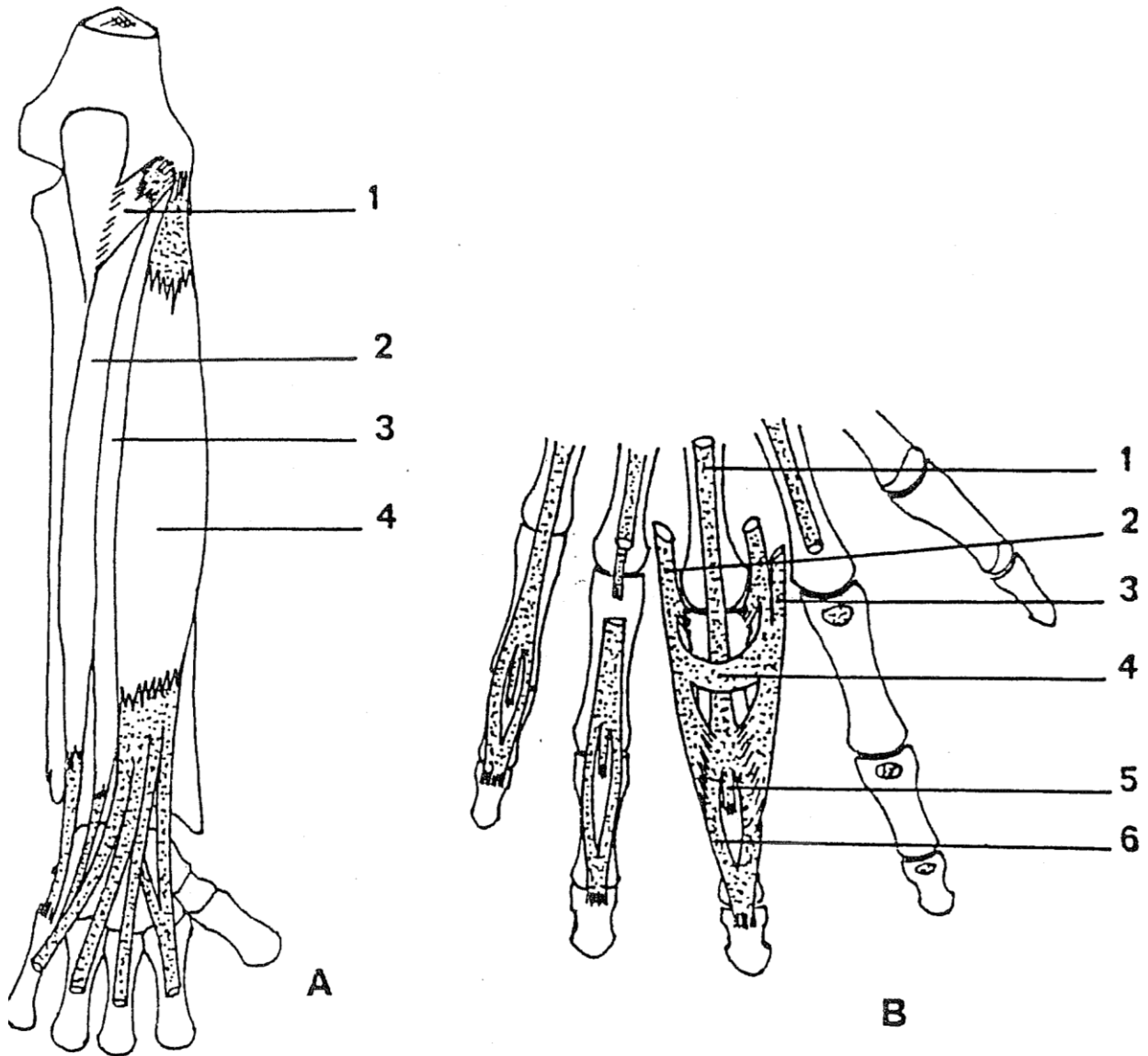


Muscles de la loge latérale de l'avant-bras

1. m. brachioradial (m. long supinateur)
2. m. long extenseur radial du carpe (m. 1er radial)
3. m. court extenseur radial du carpe (2e radial)



Muscles de la loge latérale de l'avant-bras, plan profond
1. m. supinateur, chef superficiel
2. m. supinateur, chef profond

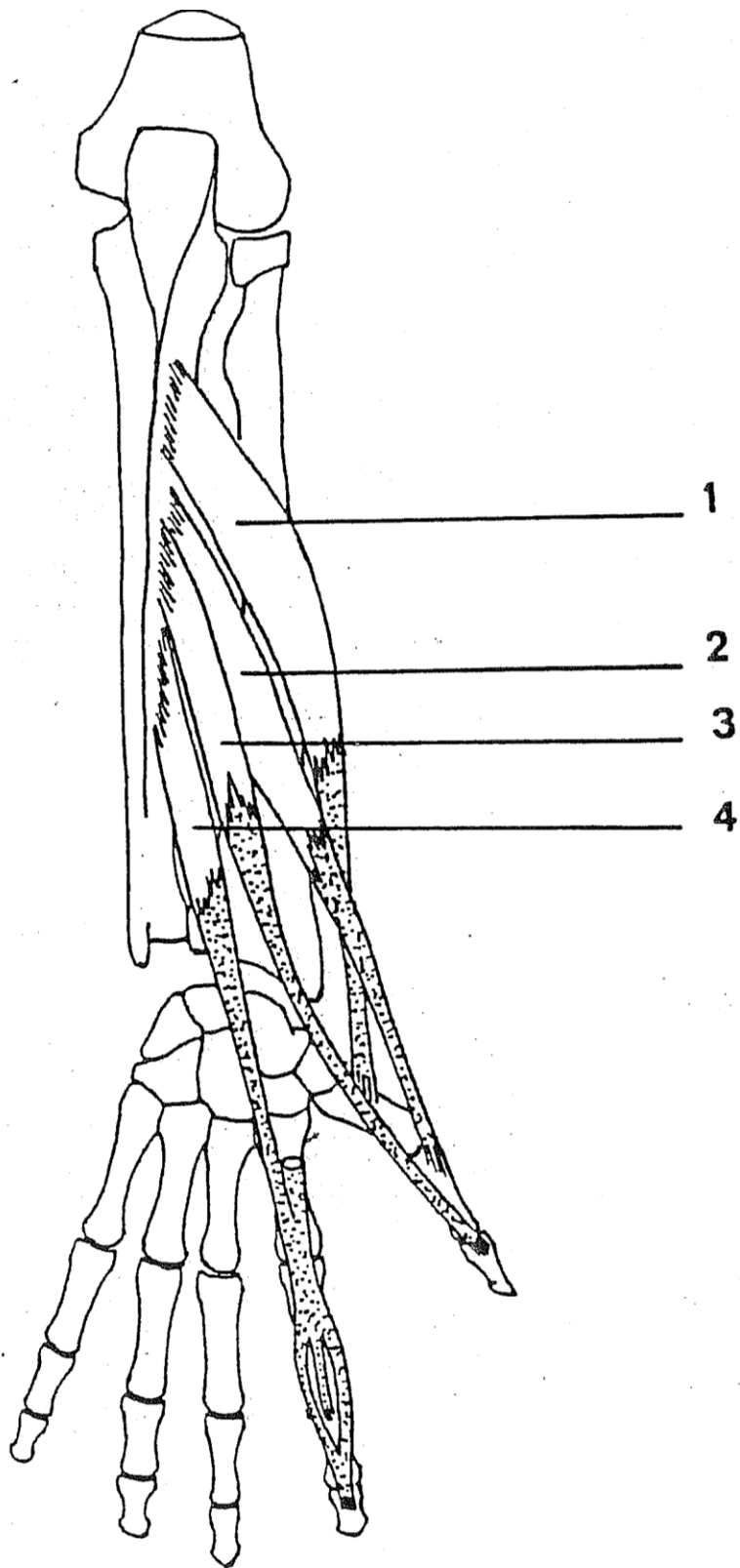


A : Muscles de la loge postérieure de l'avant-bras, plan superficiel

1. m. anconé
2. m. extenseur du carpe (m. cubital postérieur)
3. m. extenseur du petit doigt
4. m. extenseur commun des doigts

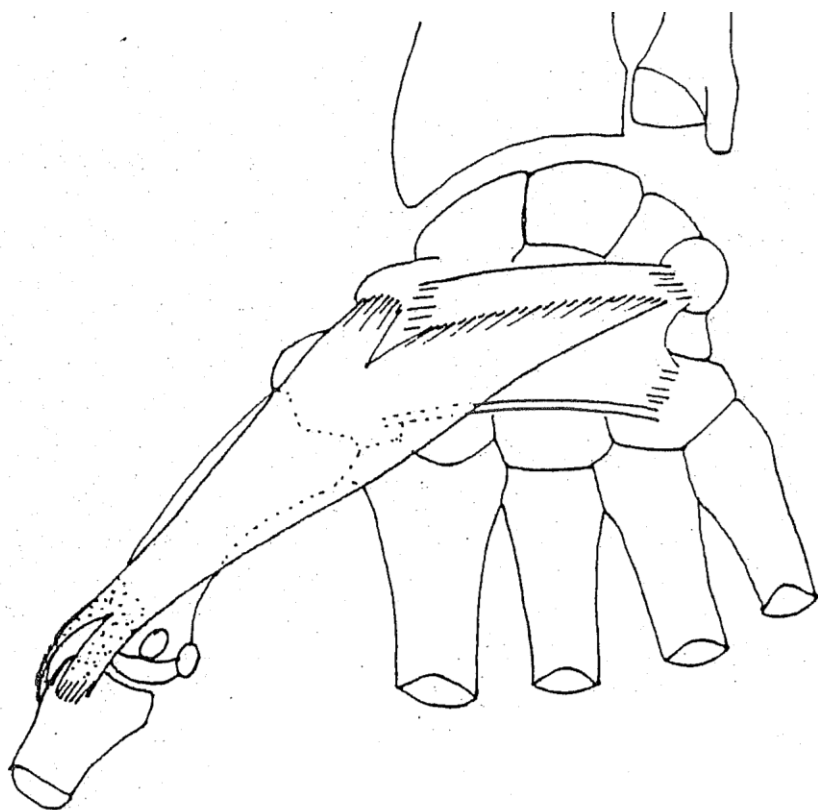
B : Mode de terminaison des tendons extenseurs aux doigts

1. tendon anconé
2. tendons des m. interosseux
3. tendon du m. lombrical
4. dossière des interosseux
5. languette médiane du tendon extenseur
6. languettes latérales du tendon extenseur

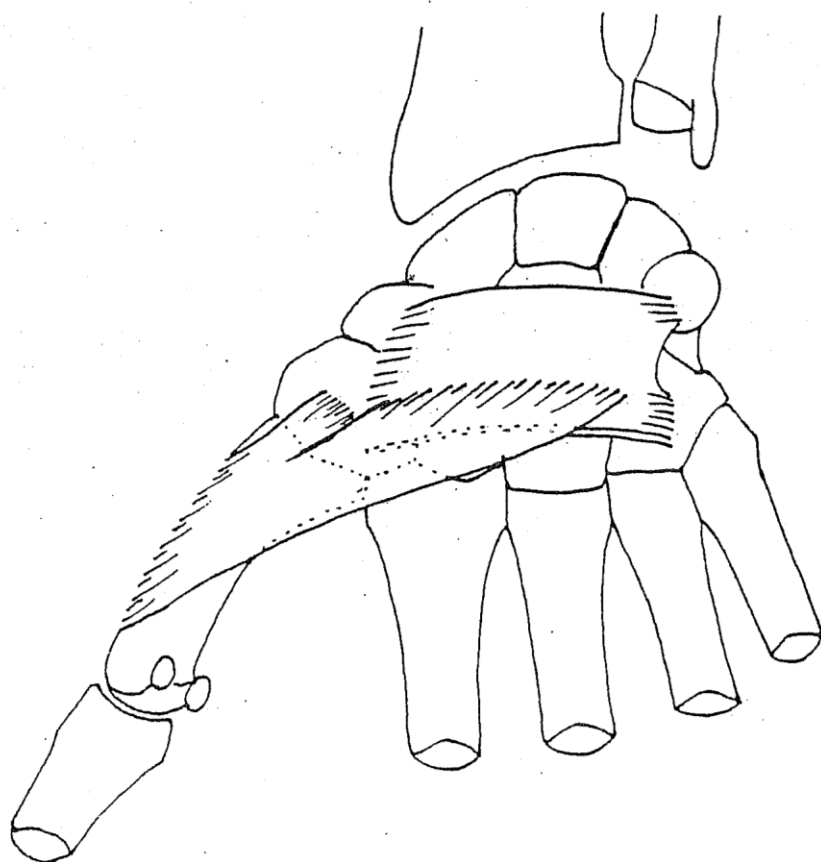


Muscles de la loge postérieure de l'avant-bras, plan, profond

1. m. long abducteur du pouce
2. m. court extenseur du pouce
3. m. long extenseur du pouce
4. m. extenseur de l'index



A

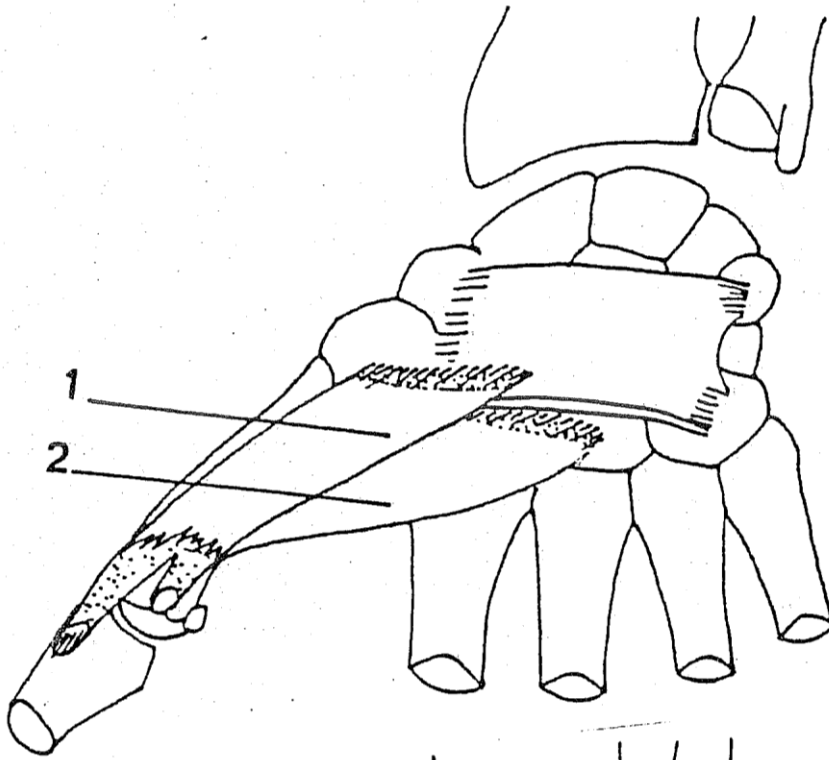


B


Muscles thénariens

A : m. court abducteur du pouce

B : m. opposant du pouce



A



B


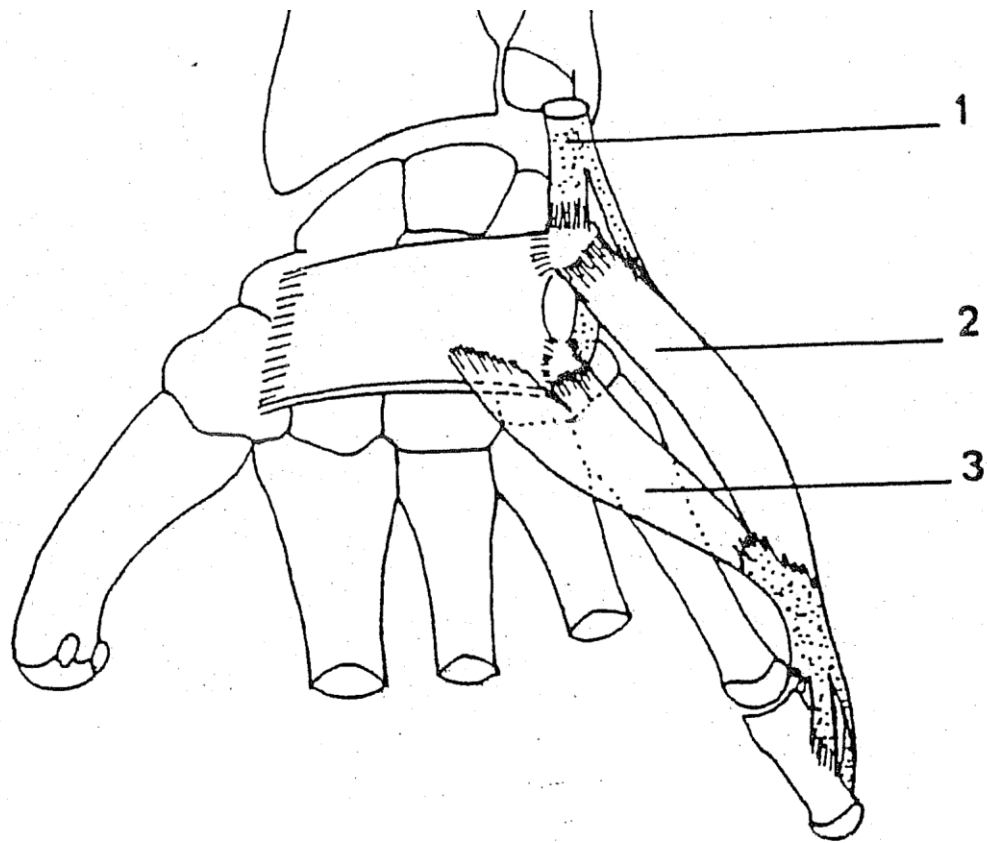
Muscles thénariens

A : m. court fléchisseur du pouce

1. chef superficiel

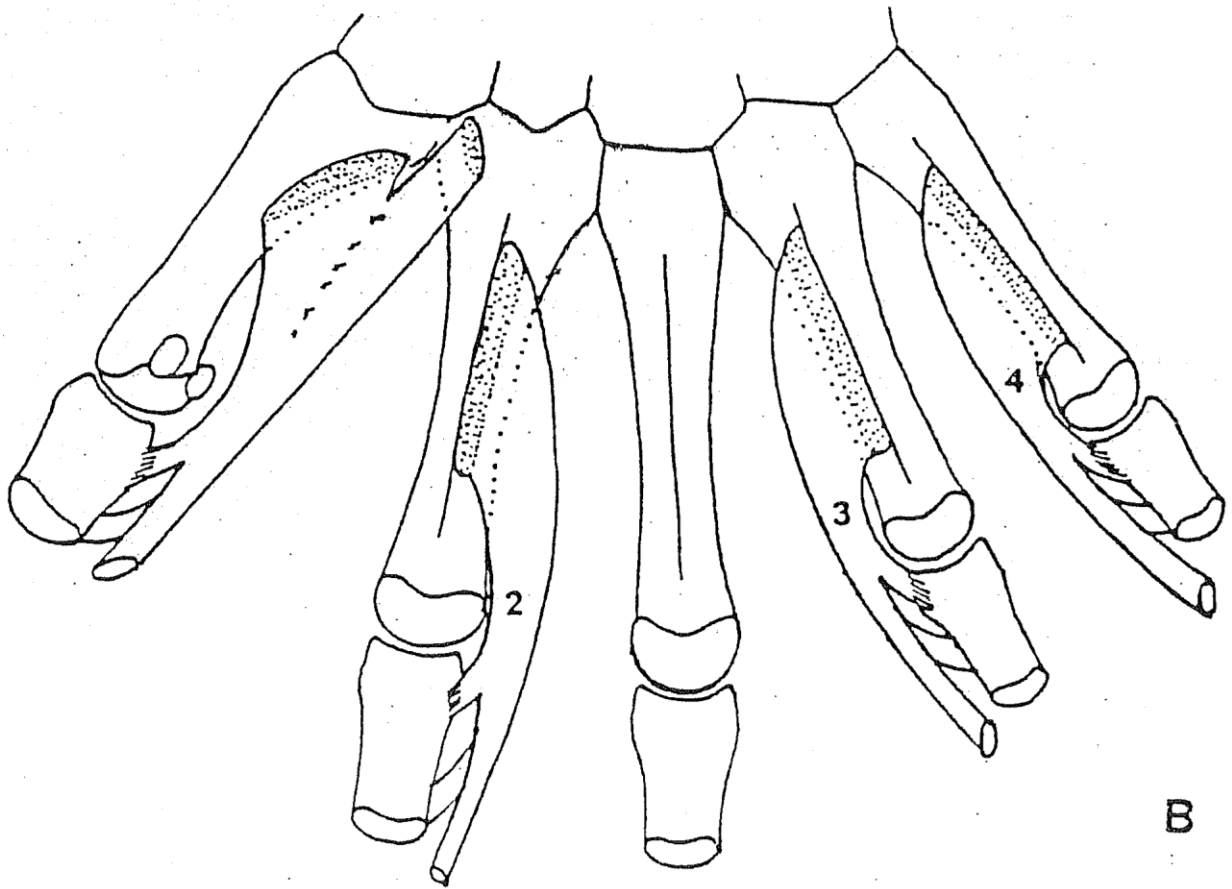
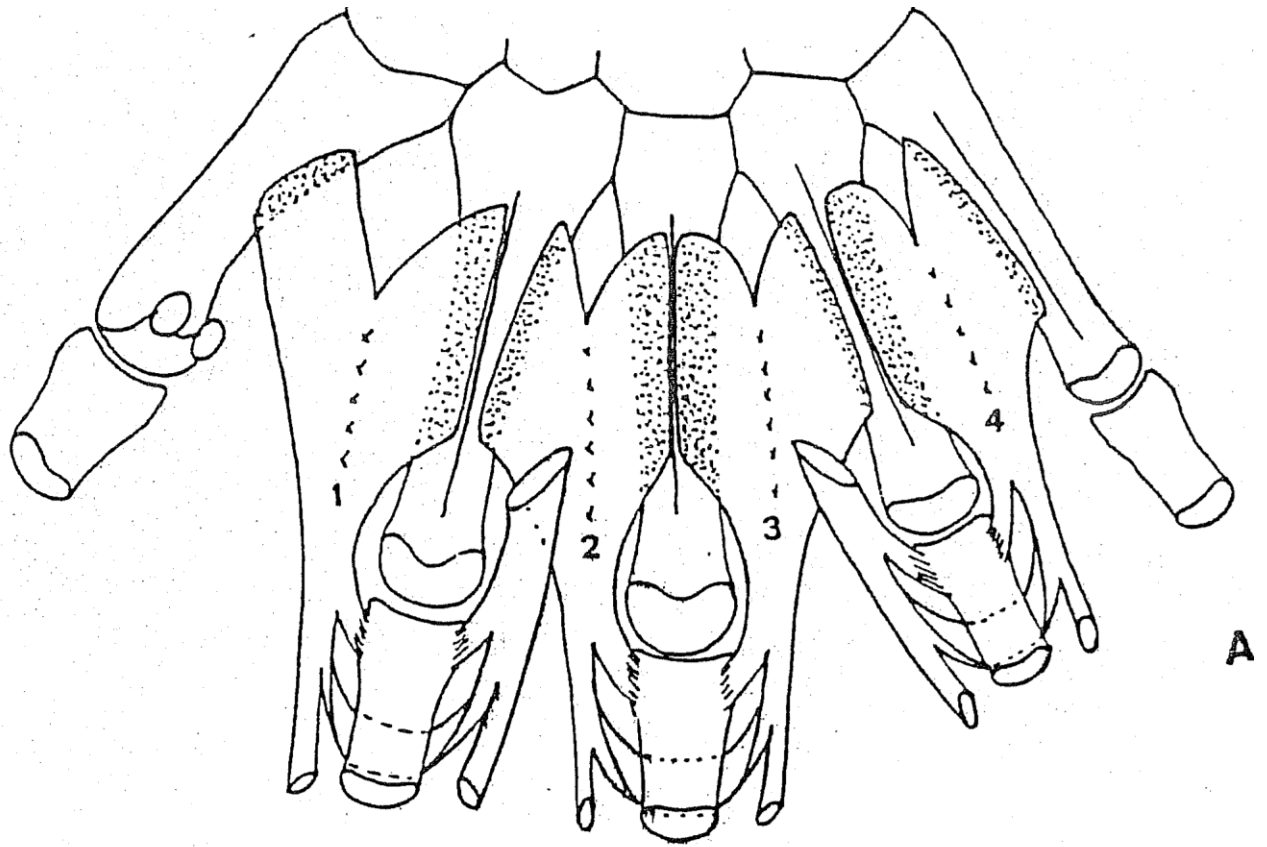
2. chef profond

B : m. adducteur du pouce

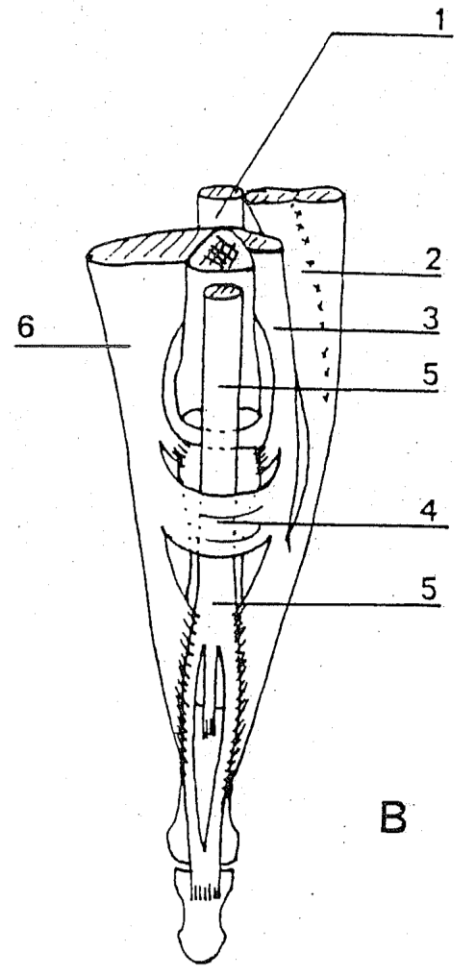
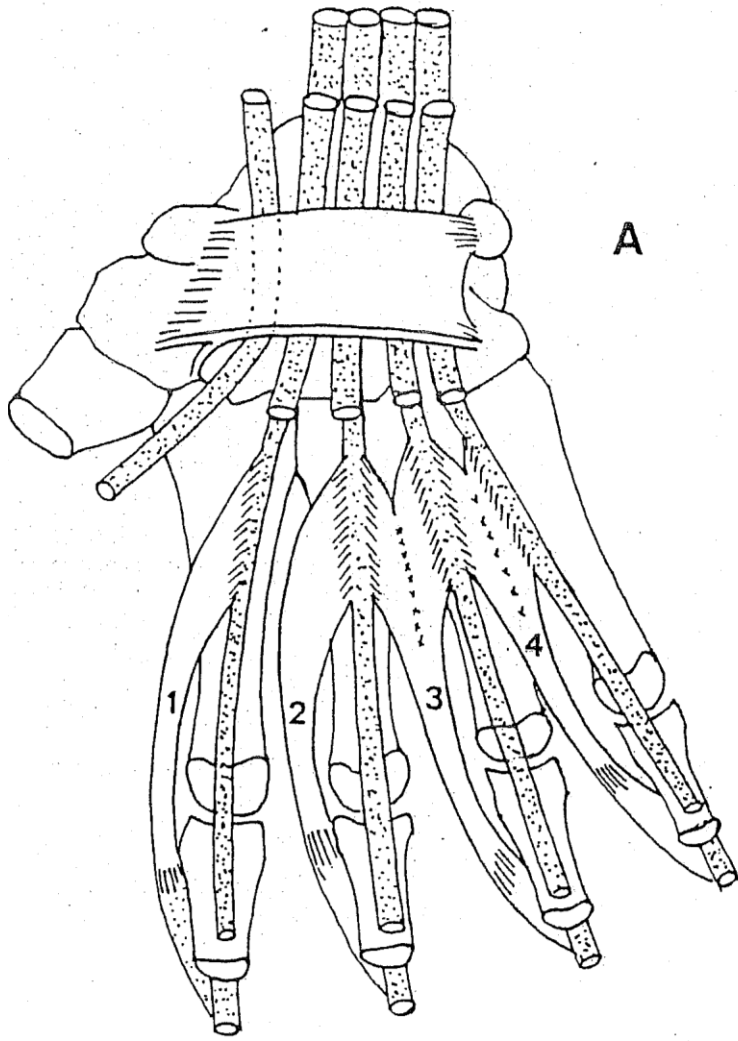


Muscles hypothénariens

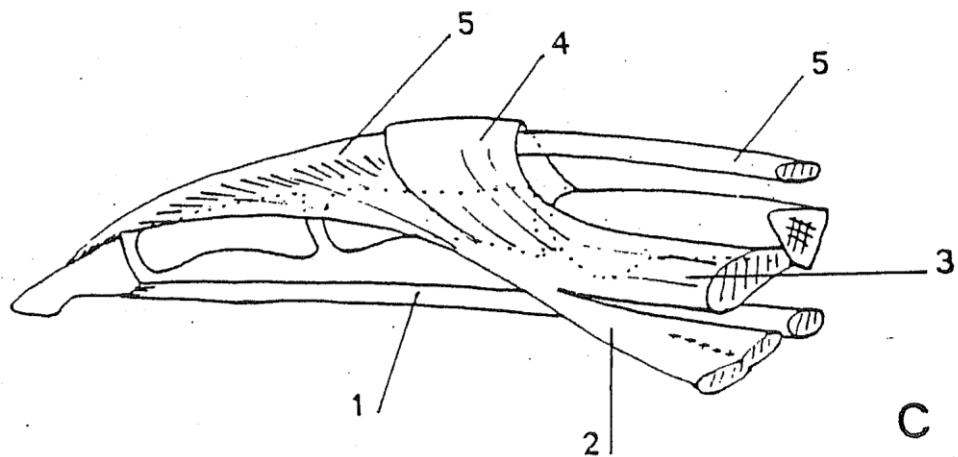
1. tendon du m. fléchisseur ulnaire du carpe (m. cubital antérieur)
2. m. court abducteur du petit doigt
3. m. court fléchisseur du petit doigt
4. m. opposant du petit doigt



Muscles interosseux de la main
 A : m. interosseux dorsaux
 B : m. interoséux palmaires



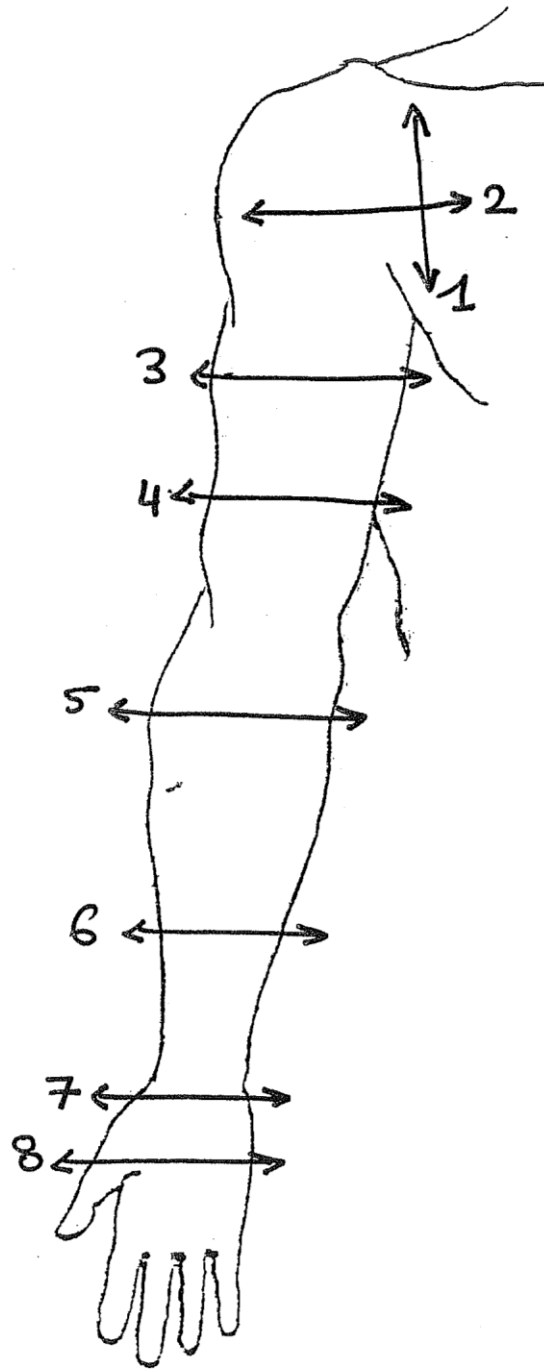
A : Origine et trajet des m. lombricaux

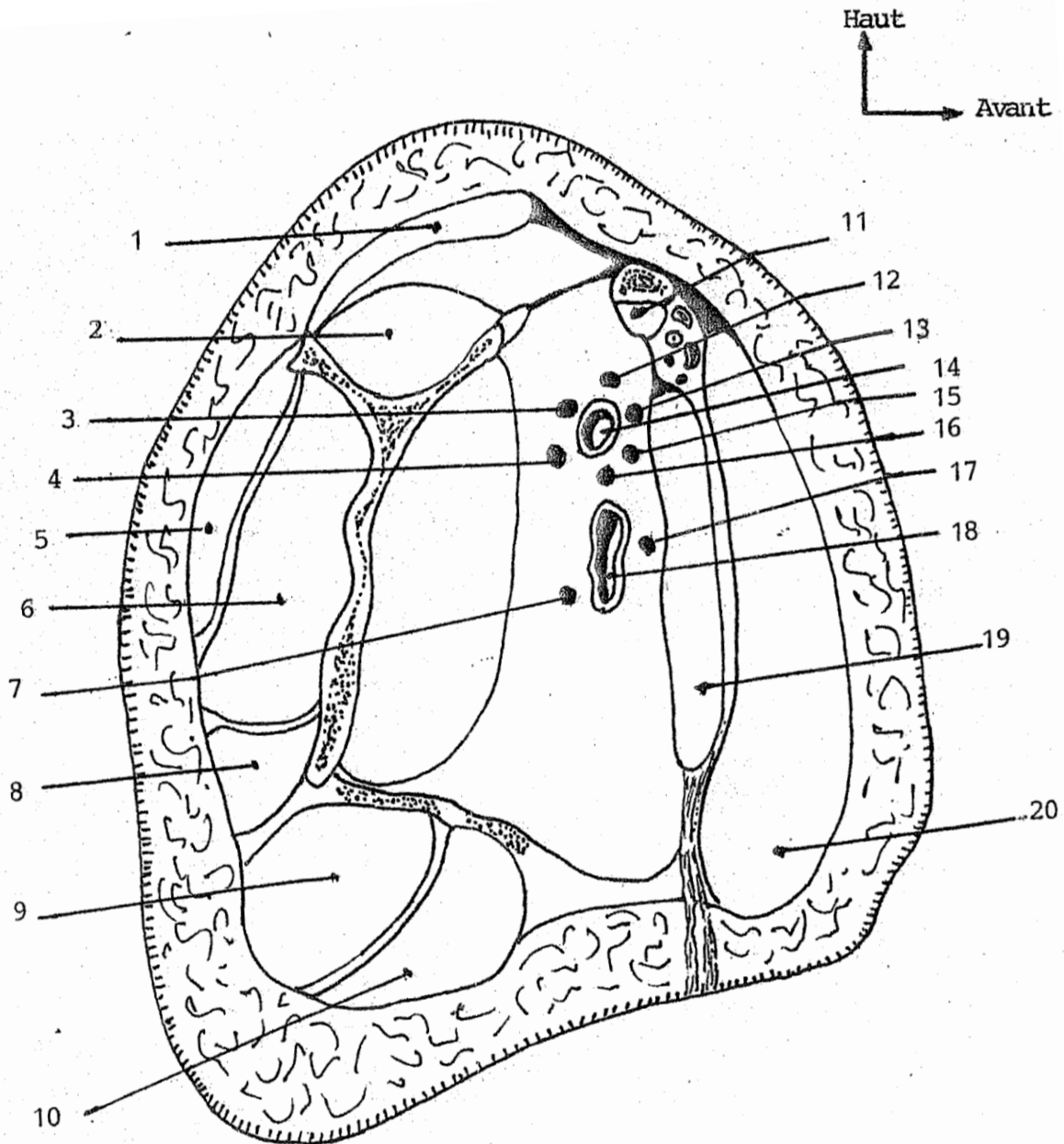


B et C : Terminaison de l'appareil extenseur au niveau des doigts

1. tendon fléchisseur profond
2. m. lombrical
3. m. interosseux palmaire
4. dossière des interosseux
5. tendon extenseur commun
6. m. interosseux dorsal

LES COUPES

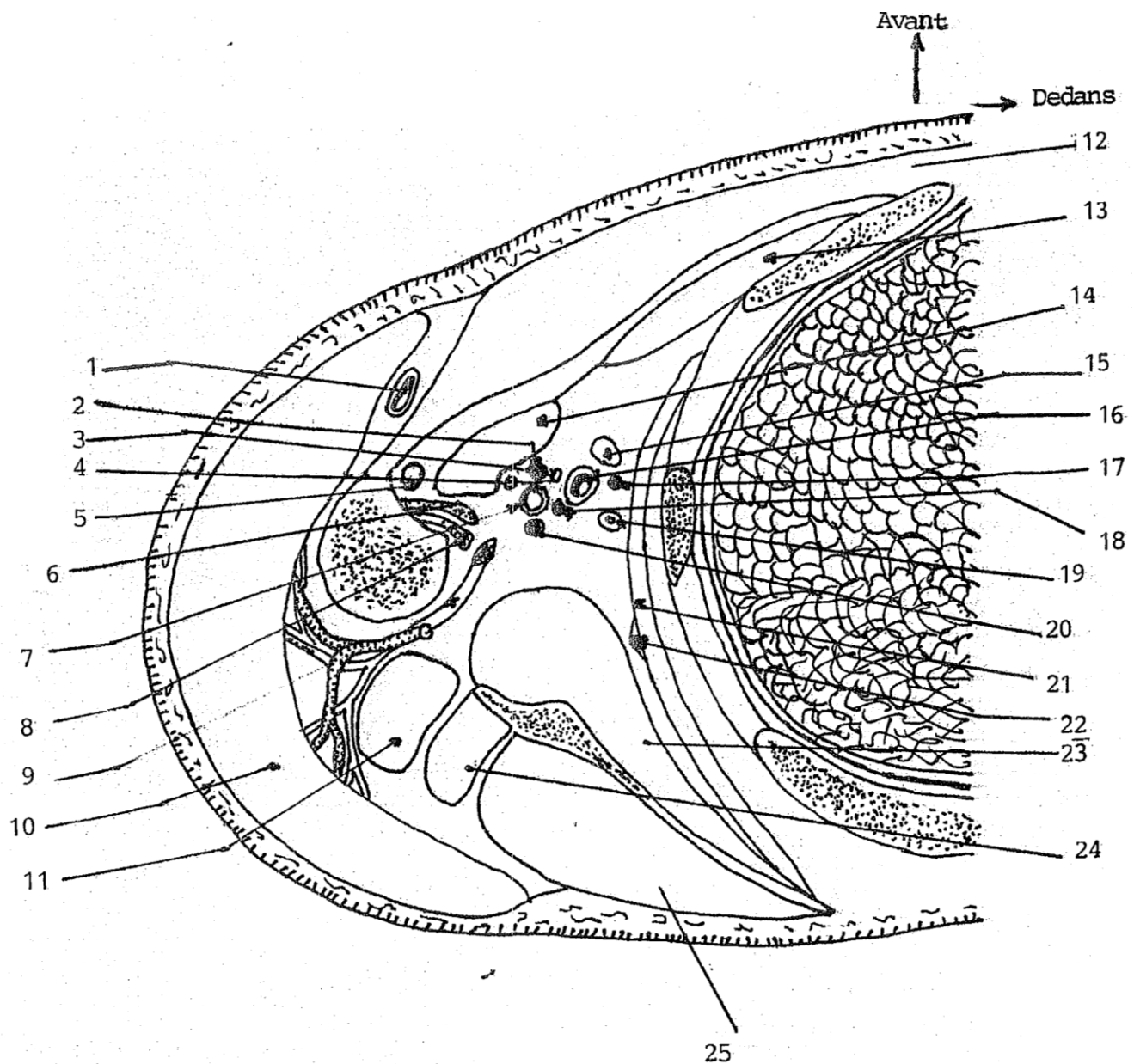




① COUPE PARASAGITTALE PASSANT PAR LE CREUX AXILLAIRE

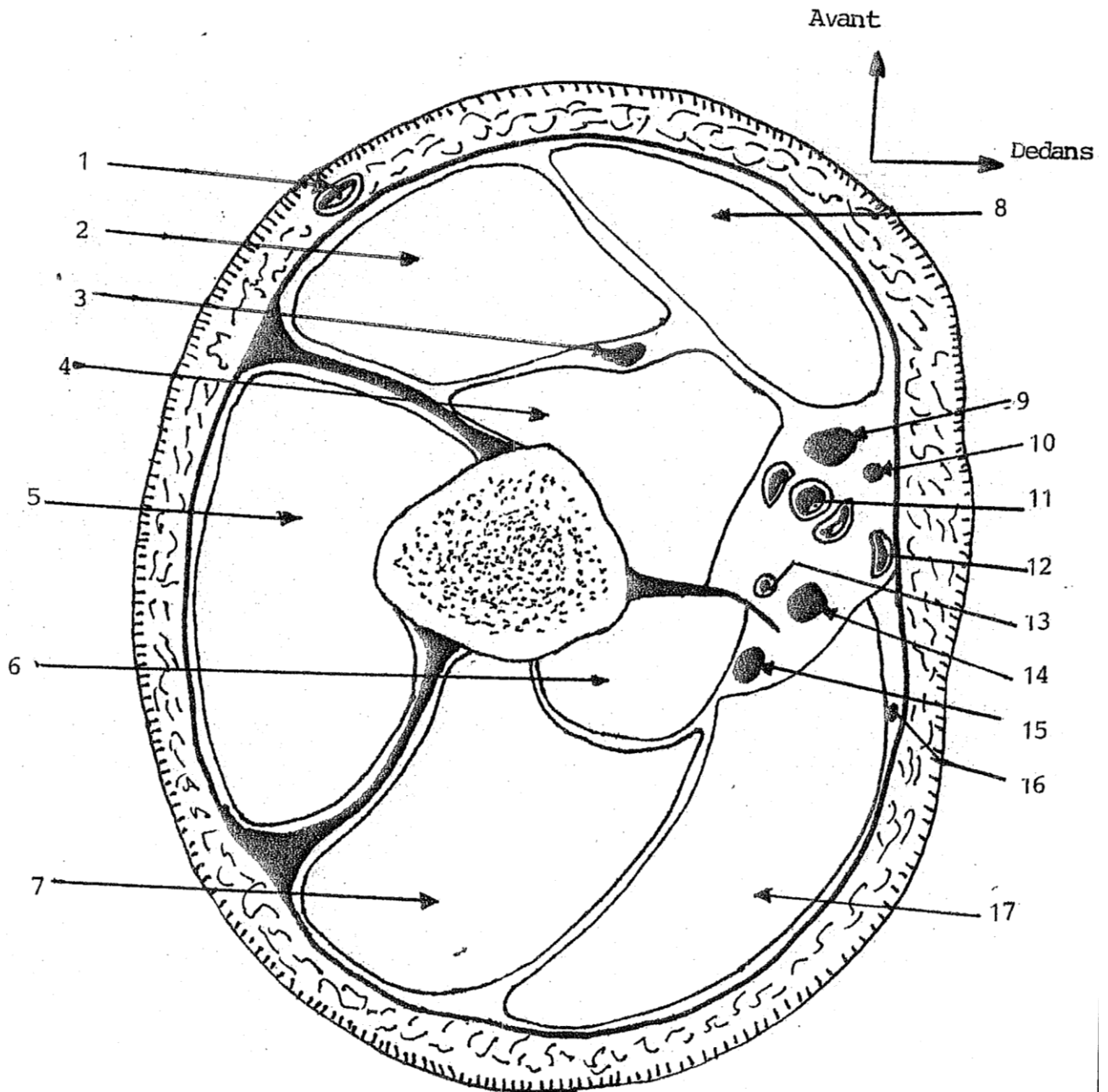
- 1 : Muscle trapèze
- 2 : Muscle supra-épineux
- 3 : Nerf axillaire
- 4 : Nerf radial
- 5 : Muscle deltoïde
- 6 : Muscle infra-épineux
- 7 : Nerf cutané médial du bras
- 8 : Muscle petit rond
- 9 : Muscle grand rond
- 10 : Muscle grand dorsal

- 11 : Muscle sub-clavier
- 12 : Nerf musculo-cutané
- 13 : Raciné externe du médian
- 14 : Artère axillaire
- 15 : Racine interne du médian
- 16 : Nerf ulnaire
- 17 : Nerf cutané médial de l'avant-bras
- 18 : Veine axillaire
- 19 : Muscle petit pectoral
- 20 : Muscle grand pectoral



② COUPE HORIZONTALE DU CREUX AXILLAIRE

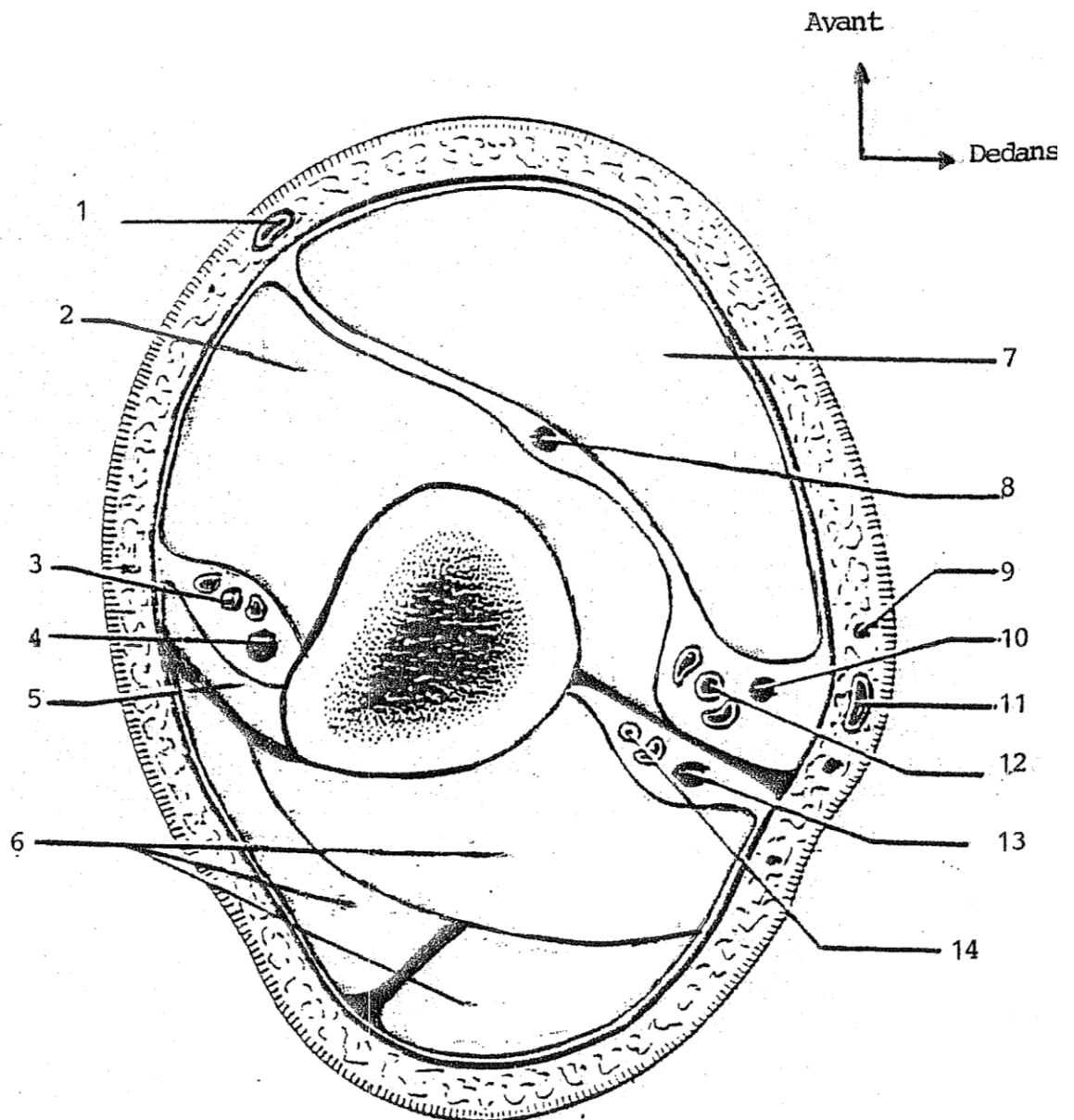
- | | |
|--|---------------------------------|
| 1 : Veine céphalique | 13 : Muscle petit pectoral |
| 2 : Nerf médian | 14 : Muscle coraco-brachial |
| 3 : Nerf musculo-cutané | 15 : Lymphatique axillaire |
| 4 : Nerf cutané médial de l'avant-bras | 16 : Veine axillaire |
| 5 : Long biceps | 17 : Nerf cutané médial du bras |
| 6 : Muscle grand dorsal | 18 : Nerf ulnaire |
| 7 : Artère axillaire | 19 : Artère mammaire externe |
| 8 : Muscle grand rond | 20 : Nerf radial |
| 9 : Nerf axillaire | 21 : Muscle dentelé antérieur |
| 10 : Muscle deltoïde | 22 : Nerf dentelé antérieur |
| 11 : Muscle long triceps | 23 : Muscle sub-scapulaire |
| 12 : Muscle grand pectoral | 24 : Muscle petit rond |
| | 25 : Muscle infra-épineux |



**③ COUPE HORIZONTALE DU BRAS
(1/3 MOYEN - 1/3 SUPERIEUR)**

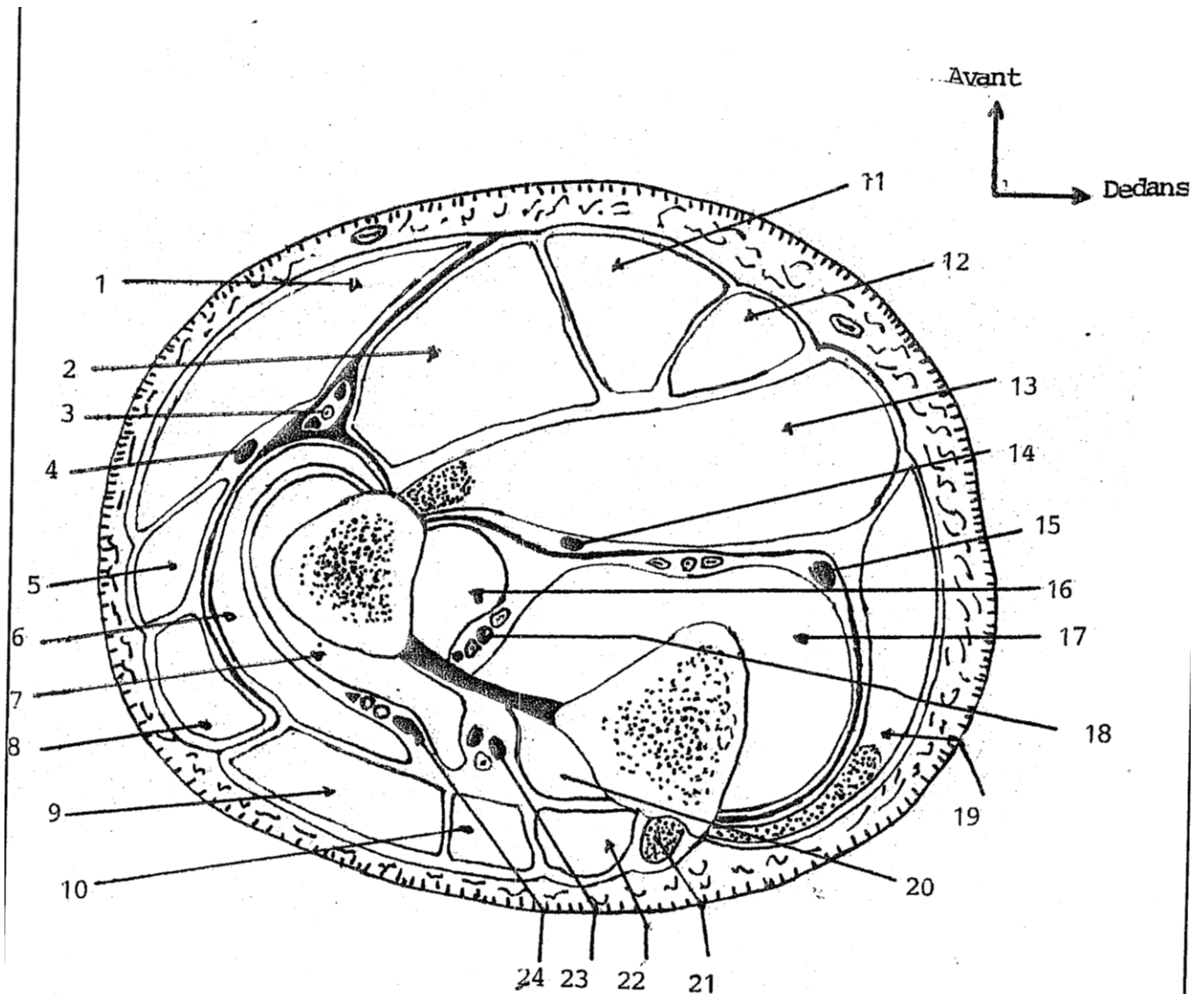
- 1) La veine céphalique
- 2) Muscle long biceps
- 3) Nerf musculo-cutané
- 4) Muscle brachial
- 5) Muscle deltoïde
- 6) Muscle vaste médial
- 7) Muscle vaste latéral
- 8) Muscle coraco-brachial
- 9) Nerf médian

- 10) Nerf cutané médial de l'avant bras
- 11) artère brachiale
- 12) La veine basilique
- 13) Artère brachiale profonde
- 14) Nerf ulnaire
- 15) Nerf radial
- 16) Nerf cutané médial du bras
- 17) Muscle long triceps



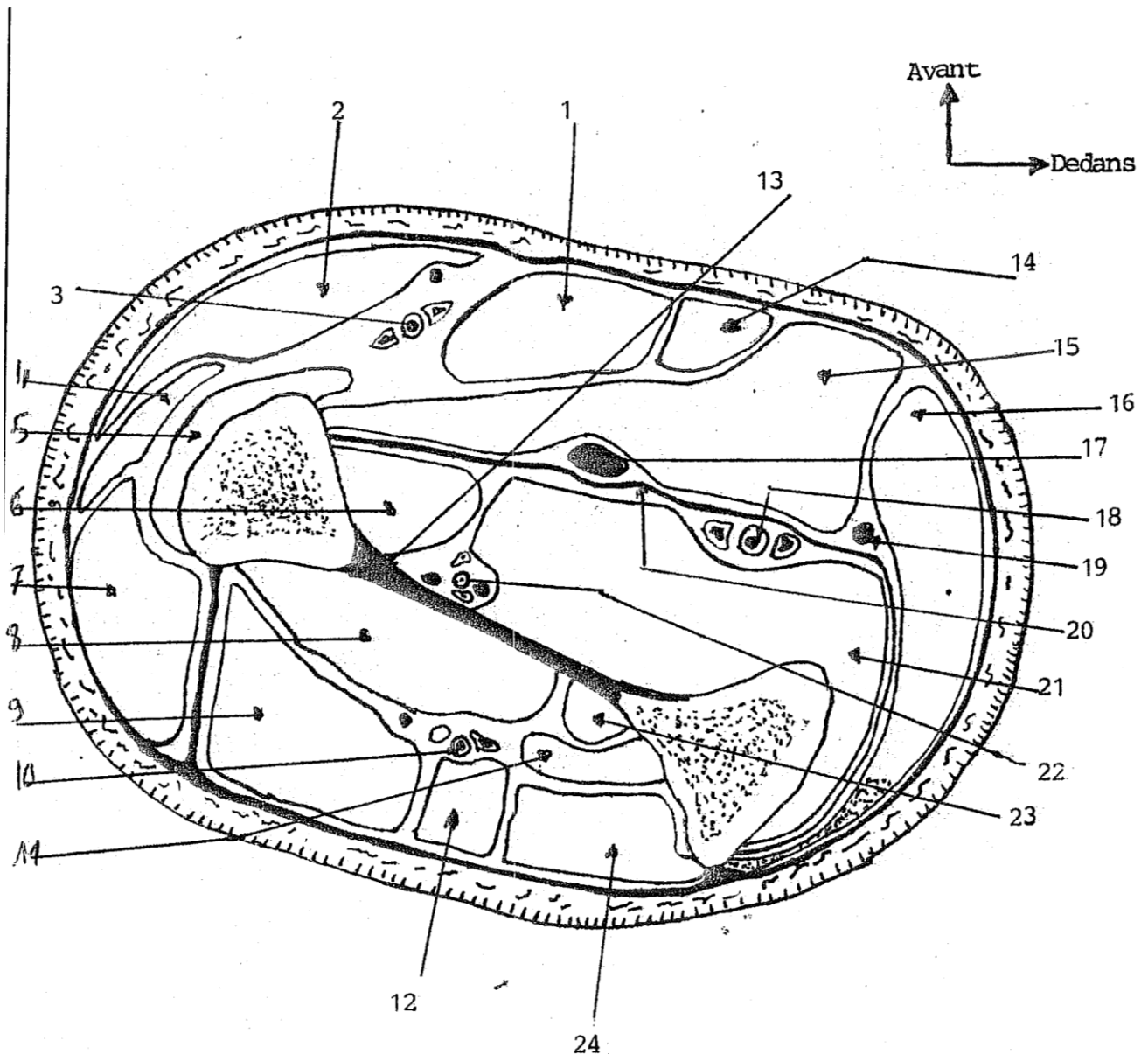
**④ COUPE HORIZONTALE DU BRAS
(1/3 MOYEN - 1/3 INFERIEUR DU BRAS)**

- | | |
|------------------------------|---------------------------------------|
| 1) La veine céphalique | 8) Nerf musculo-cutané |
| 2) Muscle brachial | 9) N. cutané médial de l'avant bras |
| 3) Artère brachiale profonde | 10) Nerf médian |
| 4) Nerf radial | 11) La veine basilique |
| 5) Muscle brachio-radial | 12) Artère brachiale |
| 6) Muscle triceps | 13) Nerf ulnaire |
| 7) Muscle biceps | 14) A. collatérale ulnaire supérieure |



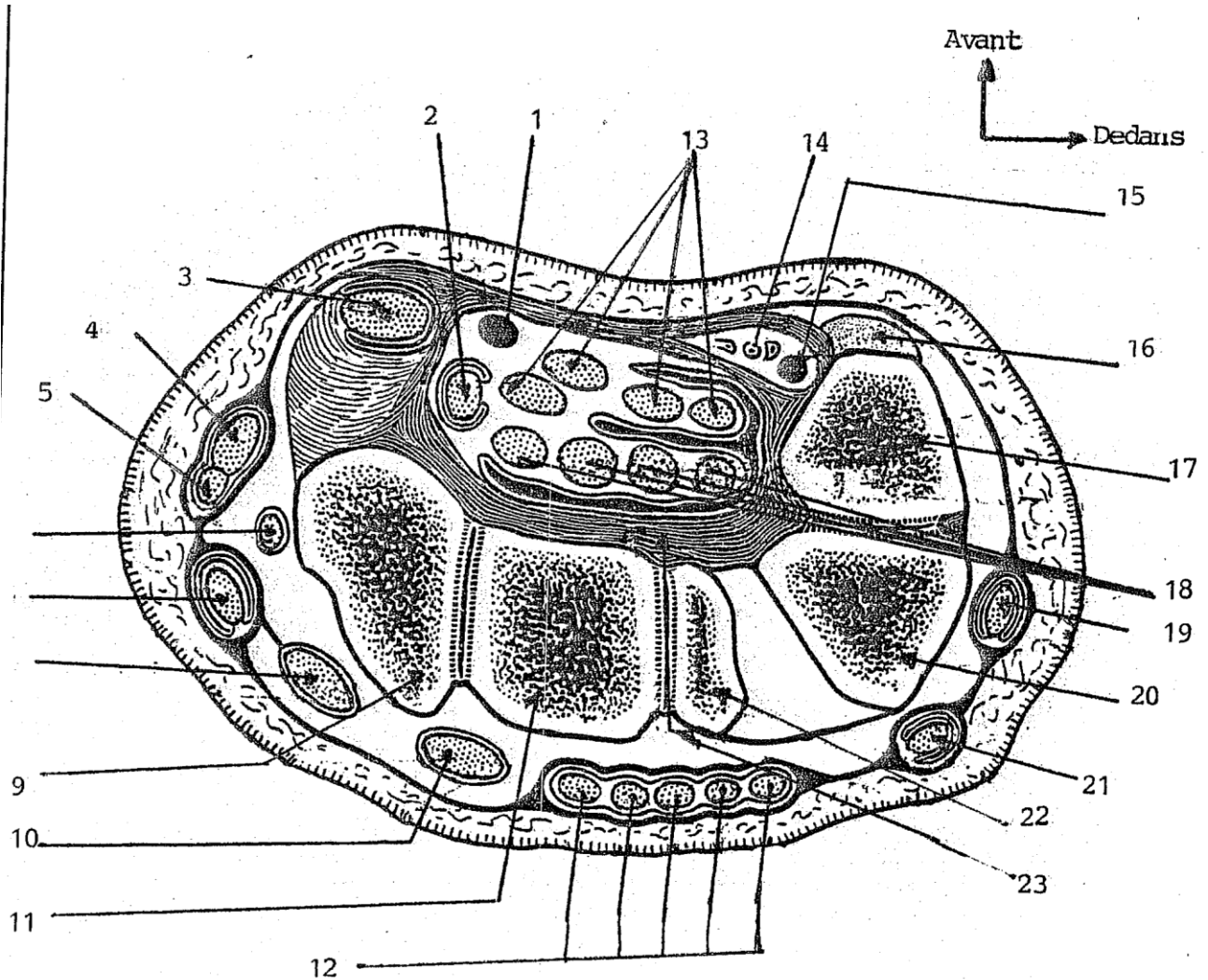
**5) COUPE HORIZONTALE DE L'AVANT BRAS
(1/3 SUPERIEUR - 1/3 MOYEN)**

- | | |
|---|---|
| 1) Muscle brachio-radial | 13) M. fléchisseur superficiel des doigts |
| 2) Muscle rond pronateur | 14) Nerf médian |
| 3) Artère radiale | 15) Nerf ulnaire |
| 4) Nerf radial | 16) M. long fléchisseur du I |
| 5) M. long extenseur radial du carpe | 17) M. fléchisseur profond des doigts |
| 6) Muscle supinateur | 18) Le pédicule interosseux |
| 7) Muscle supinateur | 19) M. fléchisseur ulnaire du carpe |
| 8) Muscle court extenseur radial du carpe | 20) M. long abducteur du I |
| 9) Muscle extenseur des doigts | 21) Muscle anconé |
| 10) Muscle extenseur propre du V | 22) M. extenseur ulnaire du carpe |
| 11) Muscle fléchisseur radial du carpe | 23) A. interosseuse postérieure |
| 12) Muscle palmaire | 24) La branche post. du nerf médian |



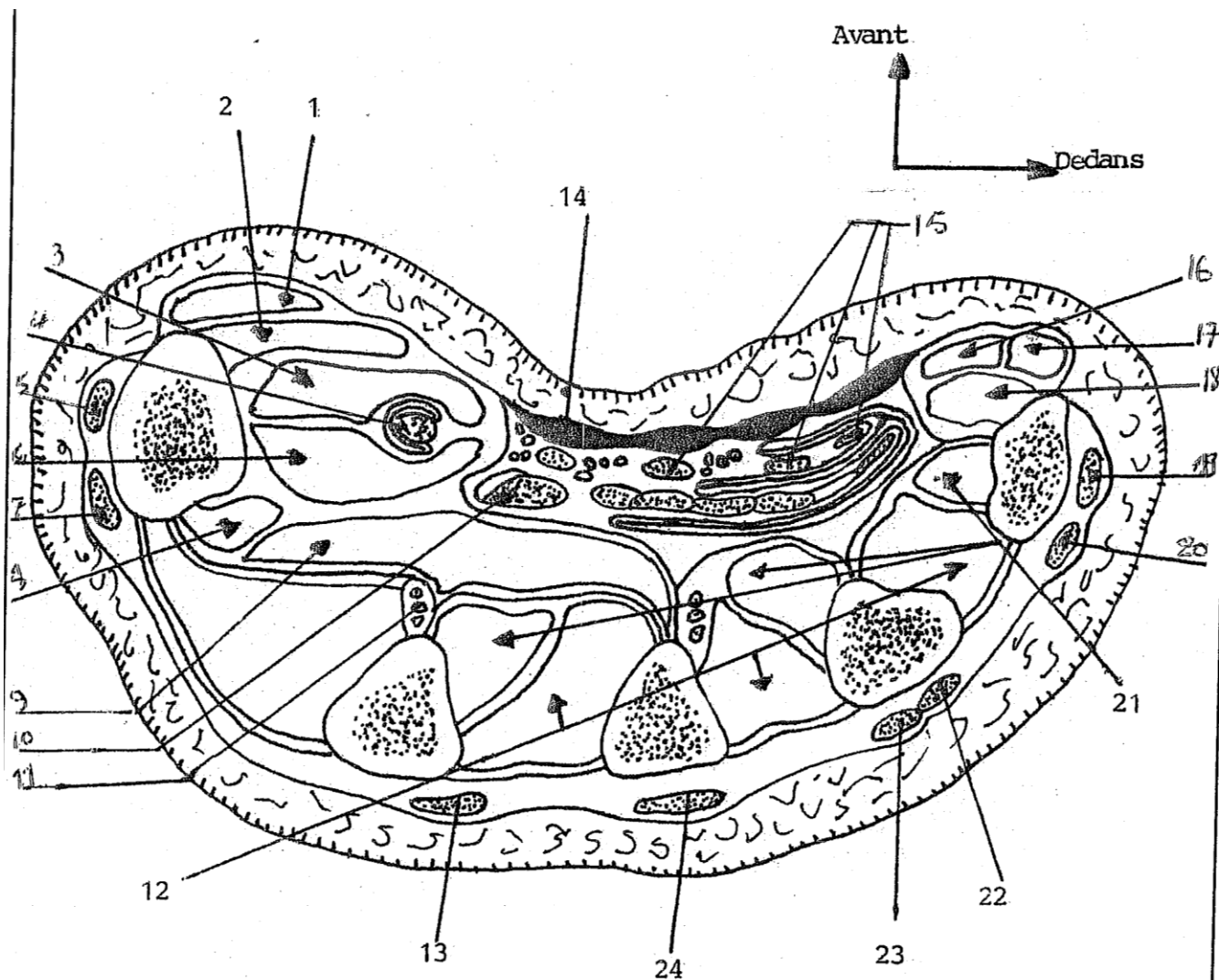
⑥ COUPE HORIZONTALE DE L'AVANT-BRAS (1/3 MOYEN)

- | | |
|--|---|
| 1) Muscle fléchisseur radial du carpe | 13) Membrane interosseuse |
| 2) Muscle brachio-radial | 14) Muscle palmaire |
| 3) Artère radiale | 15) Muscle fléchisseur superficiel des |
| 4) Muscle long extenseur radial du carpe | 16) Muscle fléchisseur ulnaire du carpe |
| 5) Muscle rond pronateur | 17) Nerf médian |
| 6) Muscle long fléchisseur du I | 18) Artère ulnaire |
| 7) Muscle court extenseur du carpe | 19) Nerf ulnaire |
| 8) Muscle long abducteur du I | 20) Aponévrose anti-brachiale profonde |
| 9) Muscle extenseur des doigts | 21) M. fléchisseur profond des doigts |
| 10) Vaisseaux radiaux post. | 22) Vaisseaux interosseux antérieurs |
| 11) Muscle long extenseur du pouce | 23) Muscle court extenseur du I |
| 12) Muscle extenseur propre du V | 24) Muscle extenseur ulnaire du carpe |



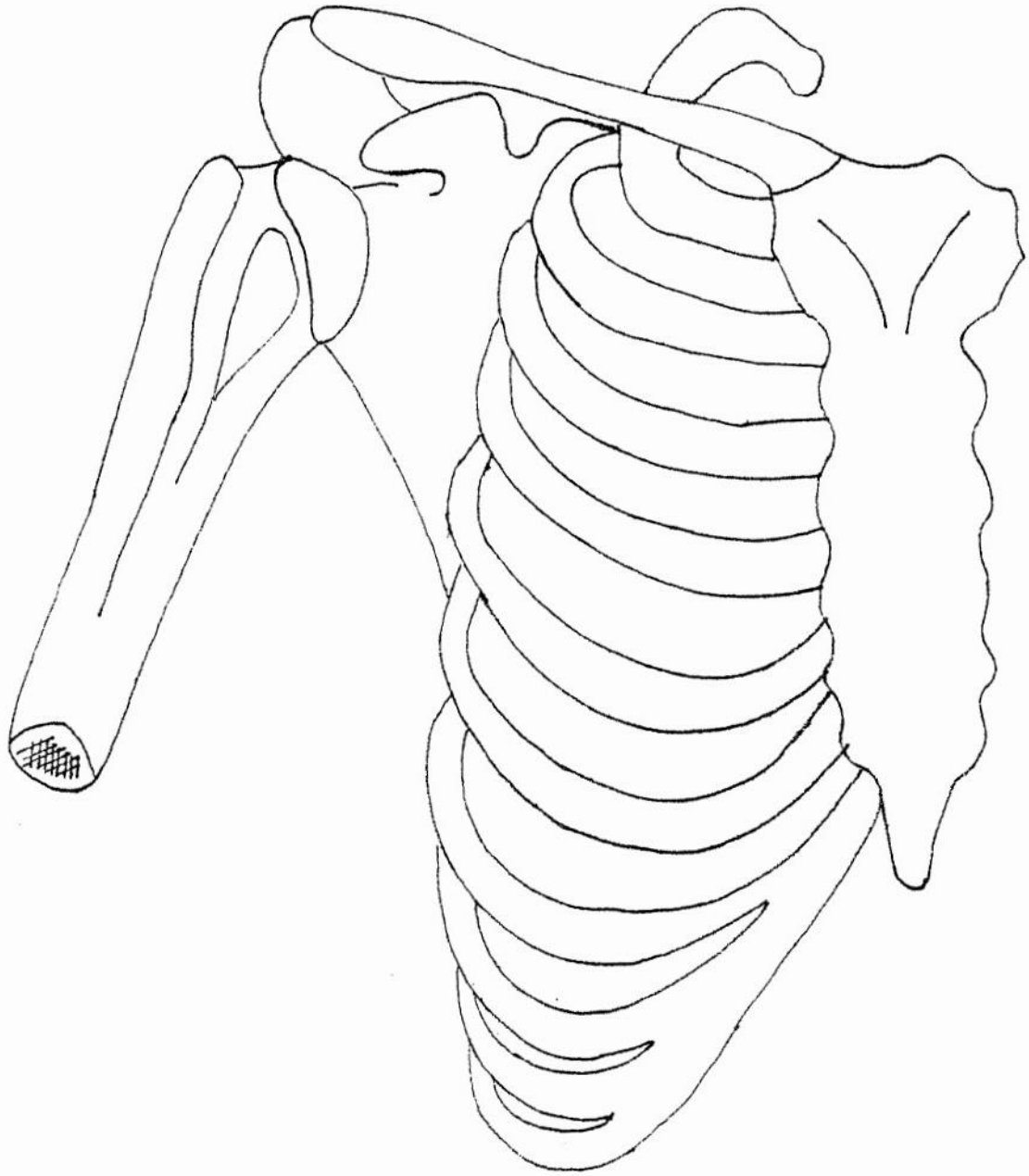
⑦ COUPE HORIZONTALE DU CANAL CARPIEN

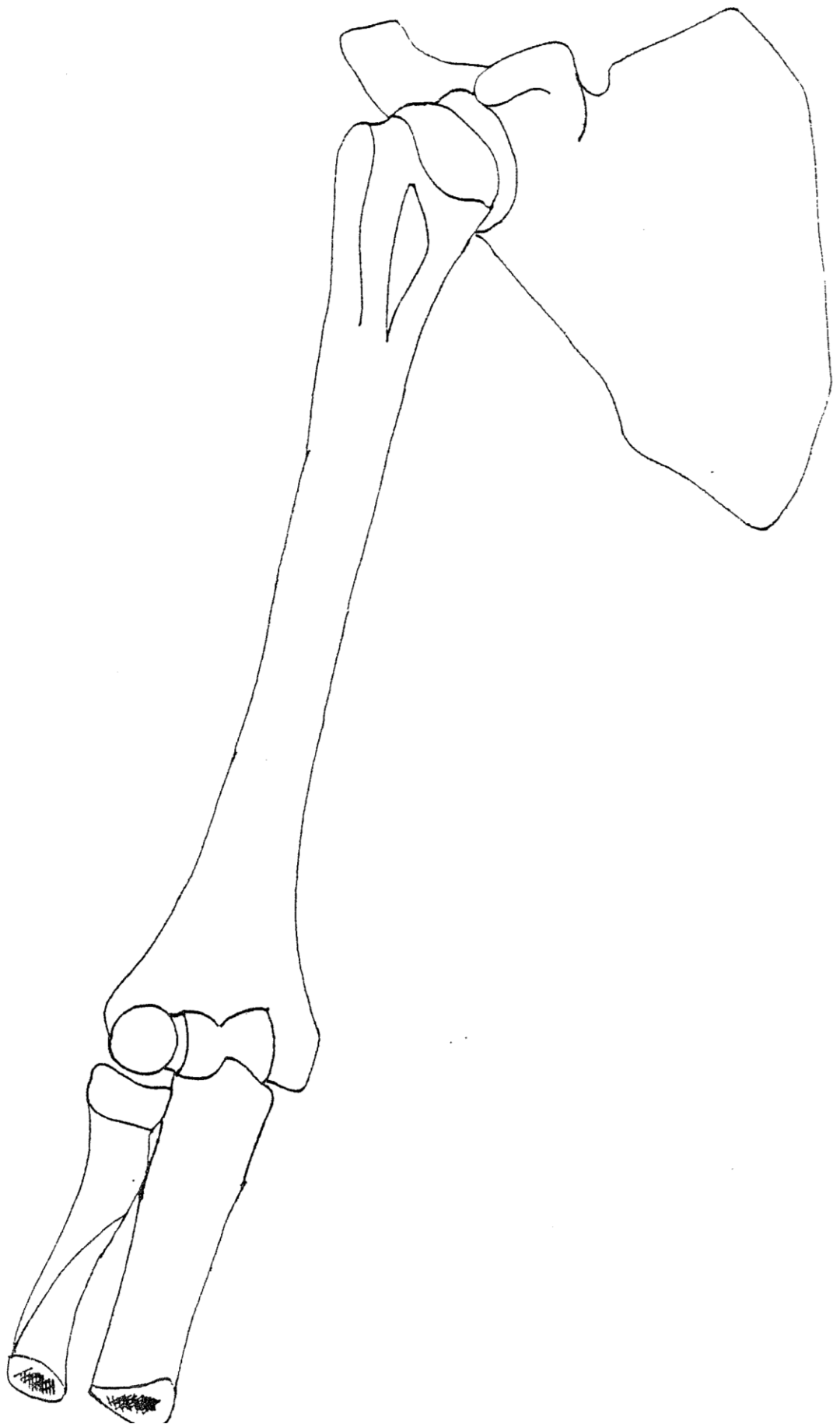
- | | |
|---------------------------------------|---|
| 1) Nerf médian | 13) M. fléchisseur superficiel des doigts |
| 2) Muscle fléchisseur propre du I | 14) Artère ulnaire |
| 3) Muscle fléchisseur radial du carpe | 15) Nerf ulnaire |
| 4) Muscle long abducteur du I | 16) Muscle fléchisseur ulnaire du carpe |
| 5) Muscle court extenseur du I | 17) Pisiforme |
| 6) Artère radiale | 18) M. fléchisseur profond des doigts |
| 7) M. long extenseur radial du carpe | 19) M. extenseur ulnaire du carpe |
| 8) Muscle court extenseur du carpe | 20) Pyramidale |
| 9) Scaphoïde | 21) Muscle extenseur propre du V |
| 10) M. long extenseur propre du pouce | 22) Os crochu |
| 11) Grand os | 23) Gaine digitale |
| 12) Muscle extenseur des doigts | |




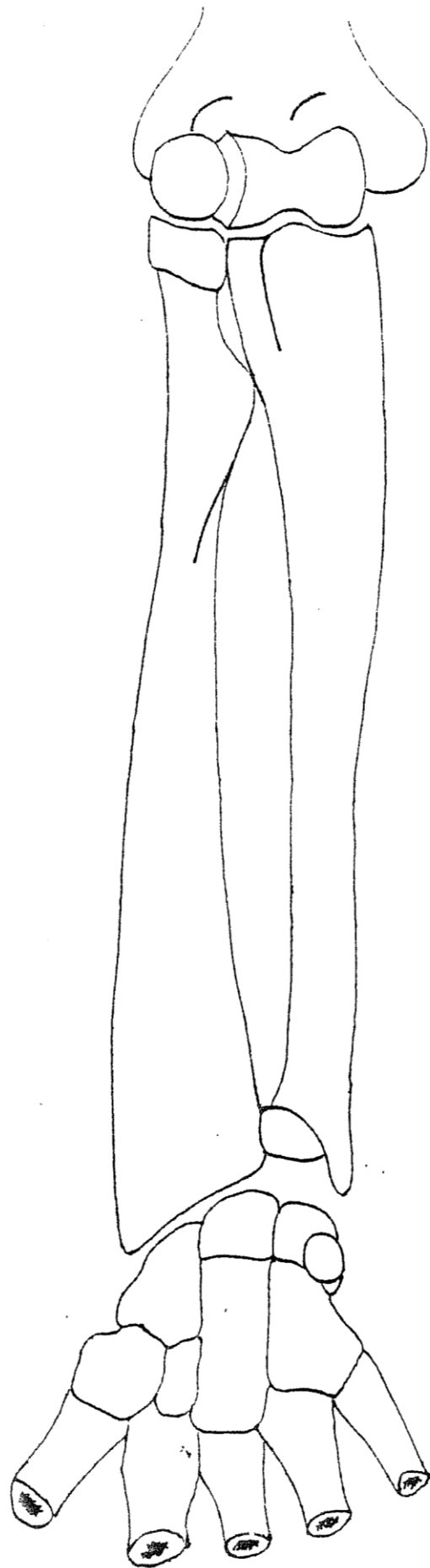
⑧ COUPE HORIZONTALE DE LA MAIN


- | | |
|--|--|
| 1) Muscle court abducteur du I | 14) Aponévrose palmaire superficielle |
| 2) Muscle opposant du I | 15) Muscle fléchisseur superficiel des |
| 3) Muscle court fléchisseur du I | 16) Muscle court fléchisseur du V |
| 4) Muscle fléchisseur propre du I | 17) Muscle court abducteur du V |
| 5) Muscle court extenseur du I | 18) Muscle opposant du V |
| 6) Muscle court fléchisseur du I | 19) Muscle extenseur du V |
| 7) Muscle long extenseur du I | 20) Muscle extenseur des doigts |
| 8) Muscle 1 ^{er} interosseux palmaire | 21) Muscle interosseux palmaire |
| 9) Muscle adducteur du I | 22) Muscle extenseur des doigts |
| 10) M. fléchisseur profond des doigts | 23) Muscle extenseur des doigts |
| 11) Vaisseaux interosseux | 24) Muscle extenseur des doigts |
| 12) Muscle interosseux dorsaux | |
| 13) M. extenseur propre du II | |

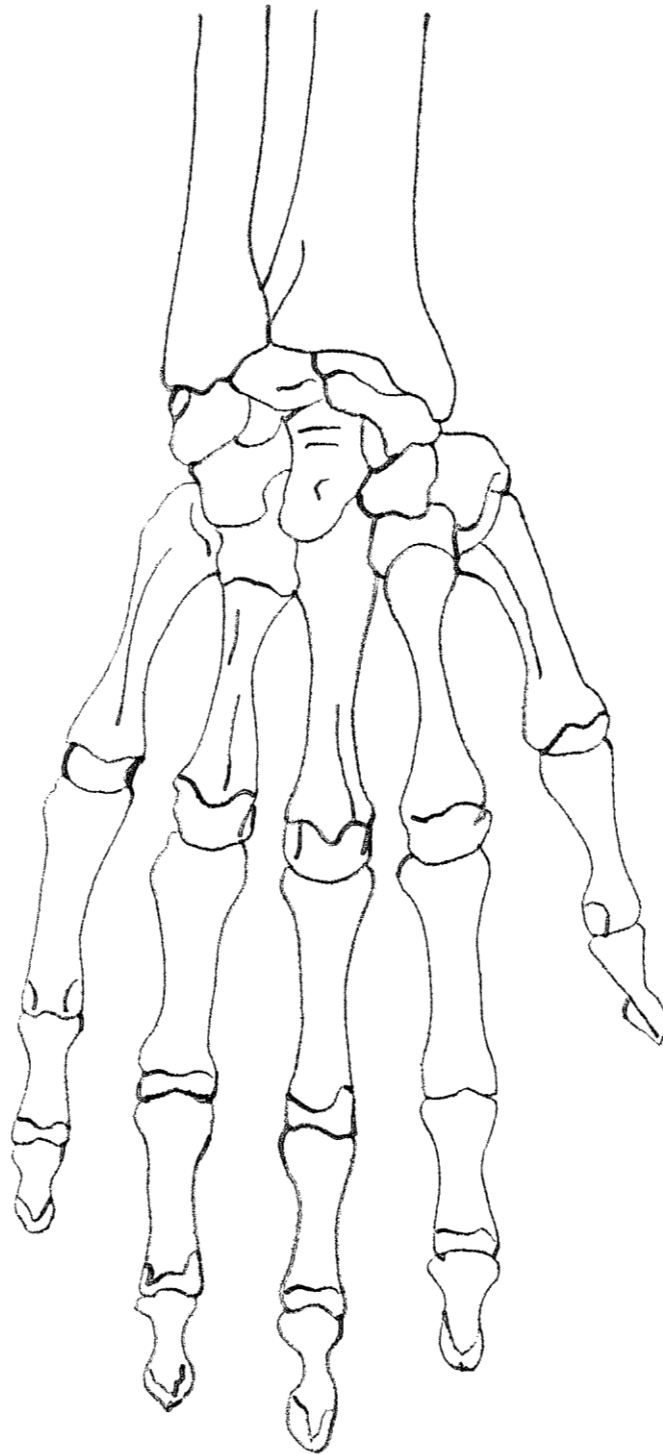


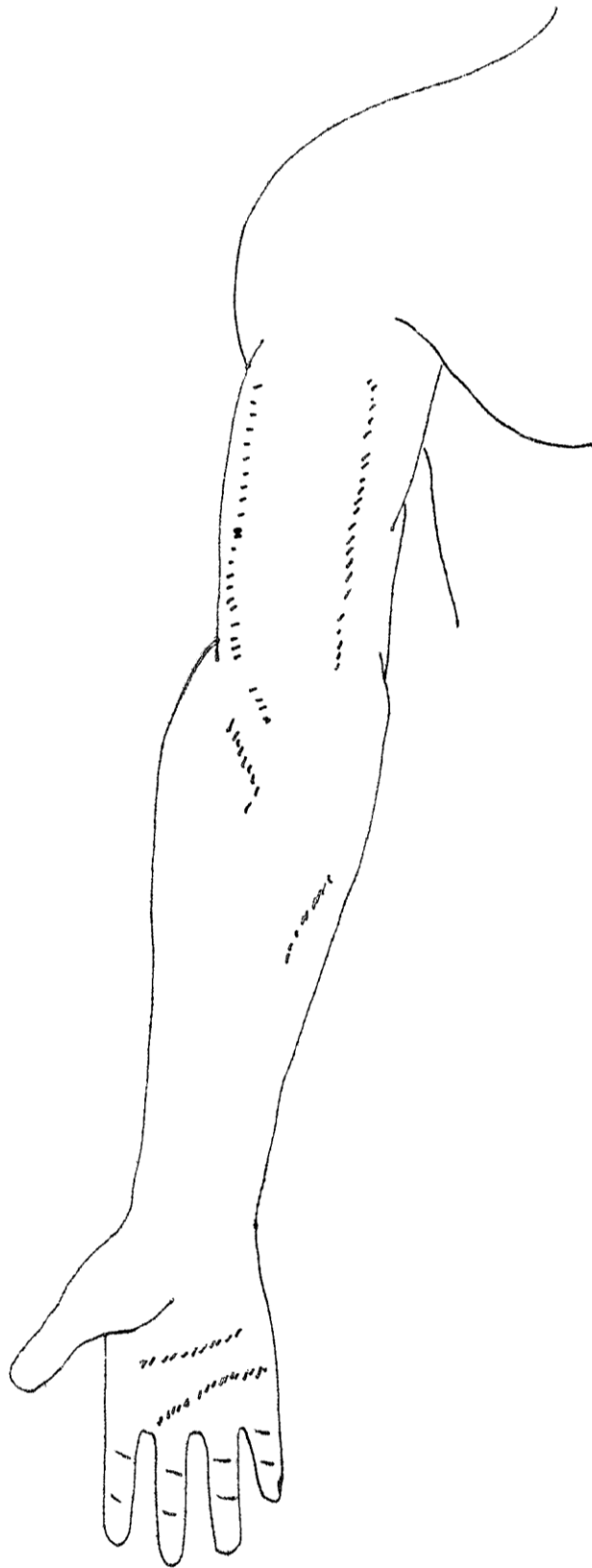


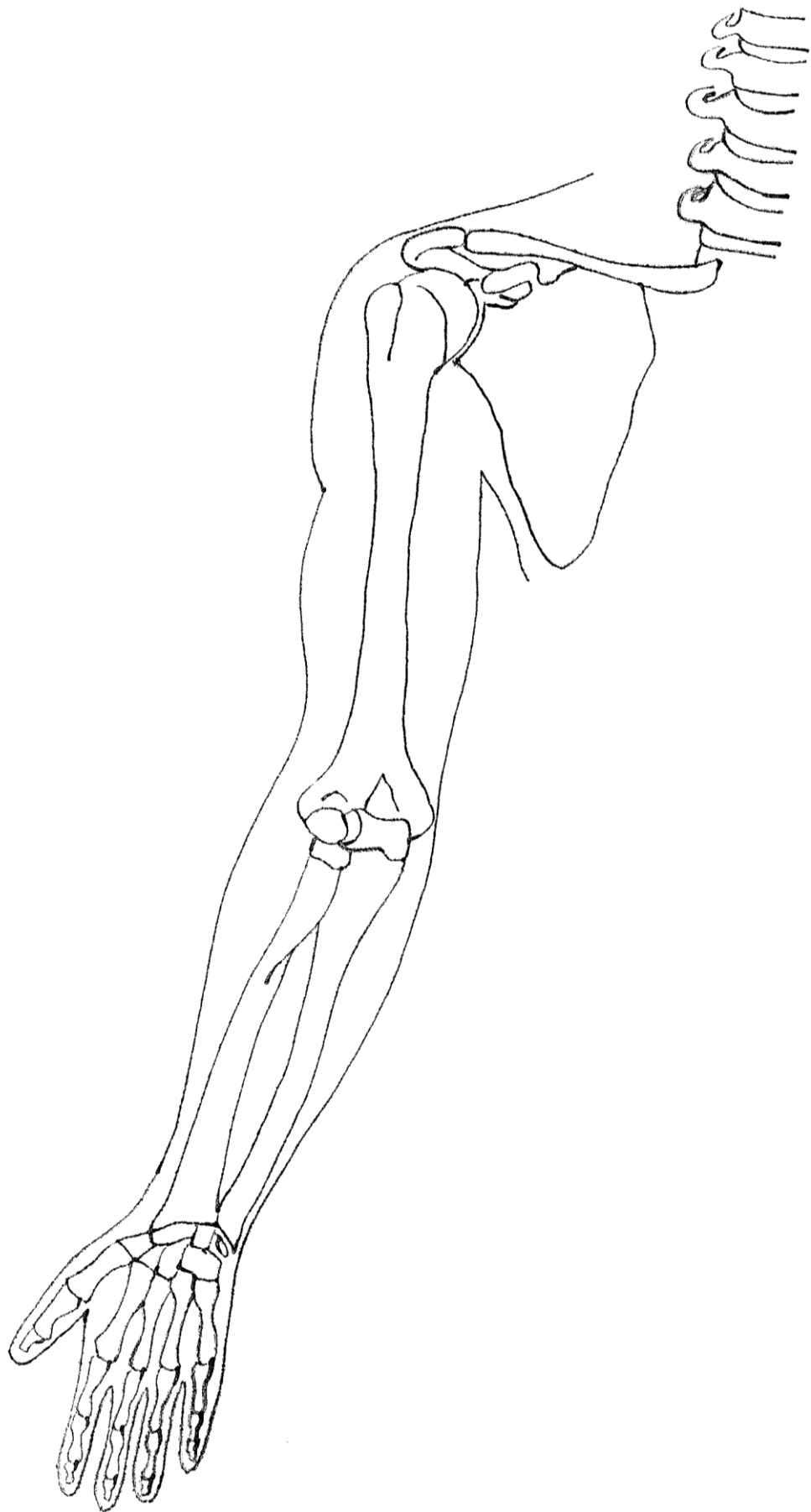


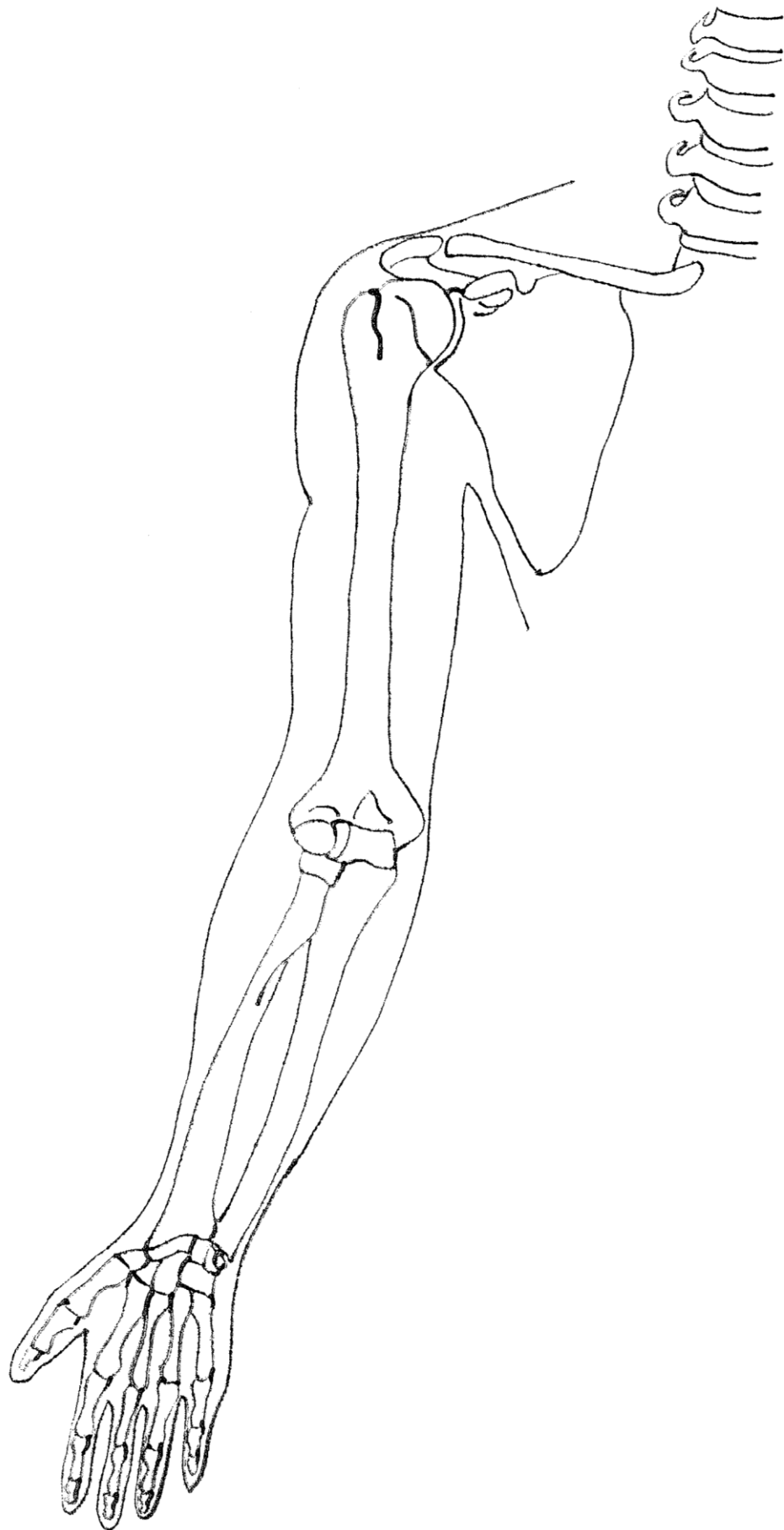


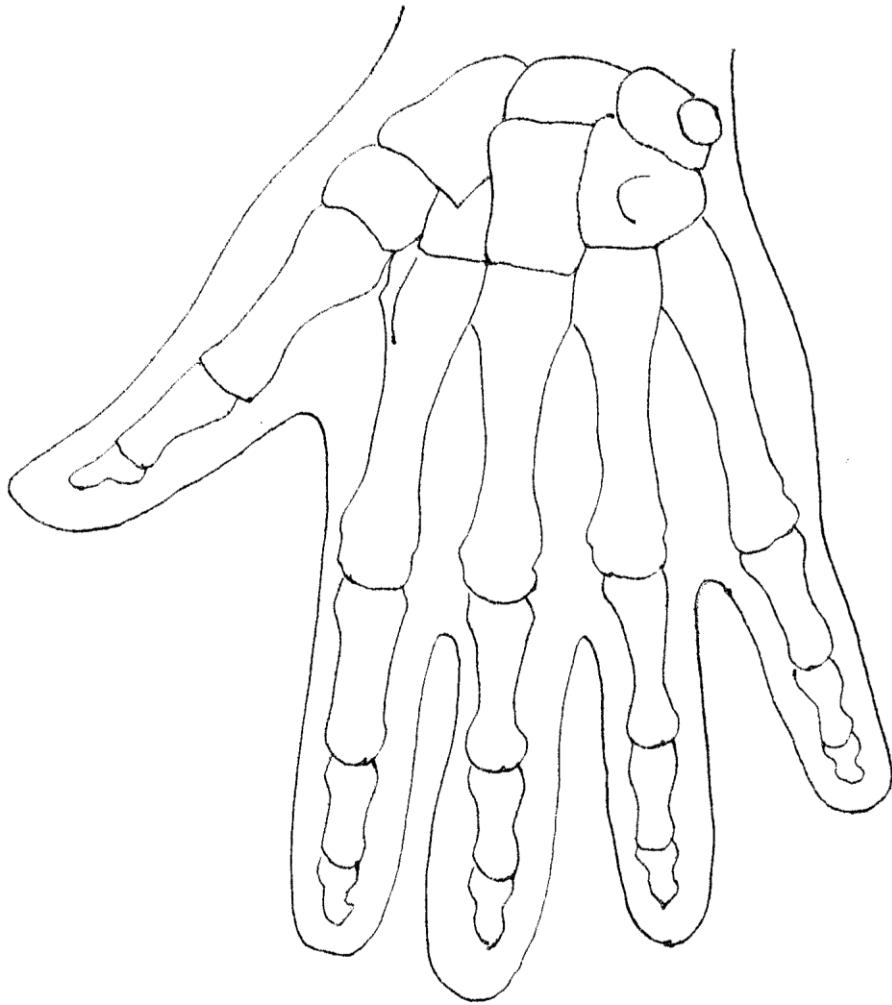


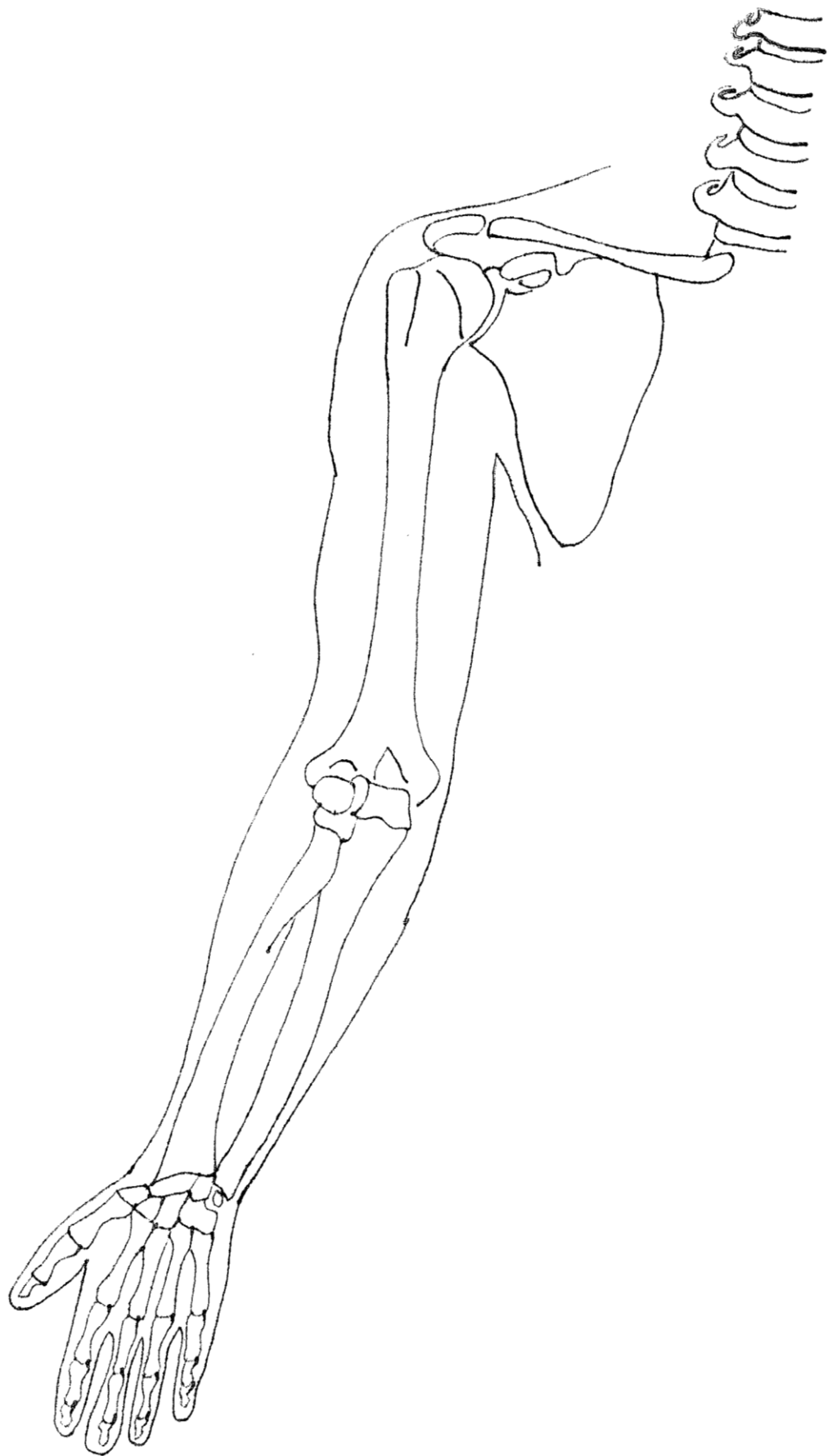


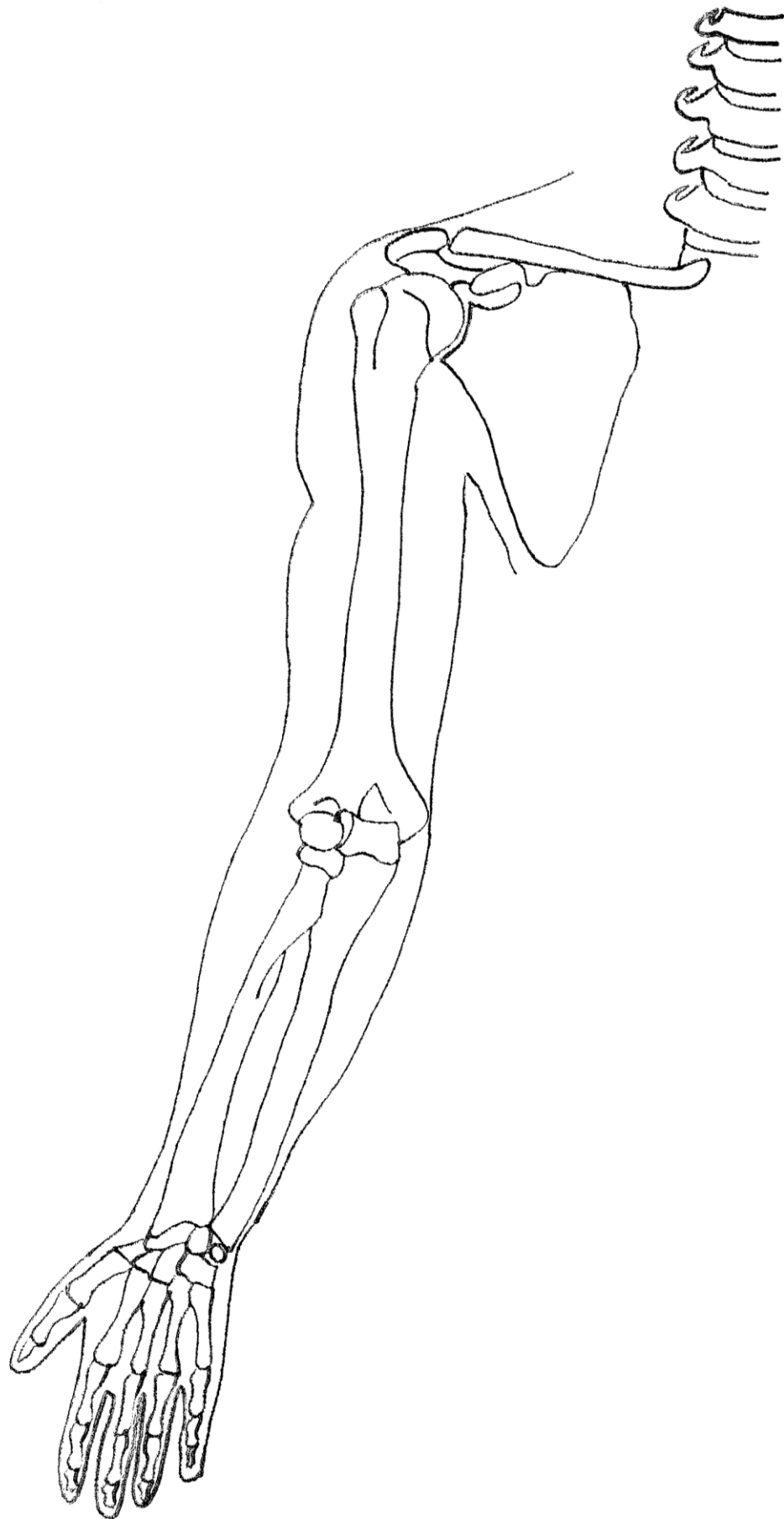


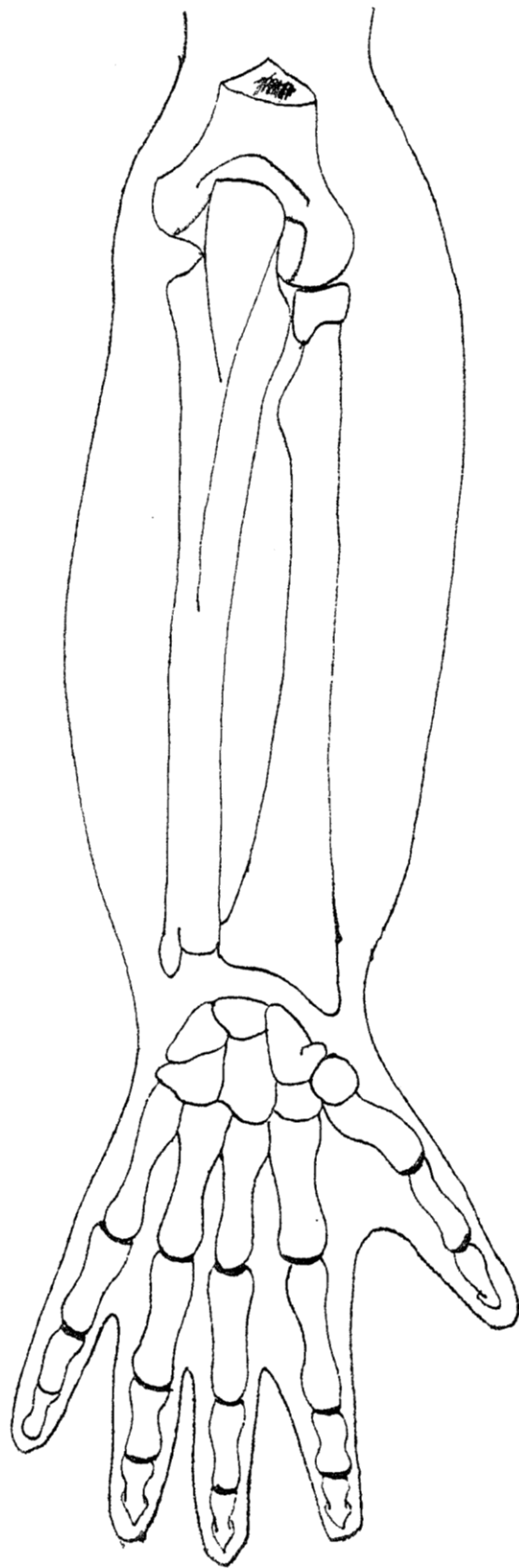


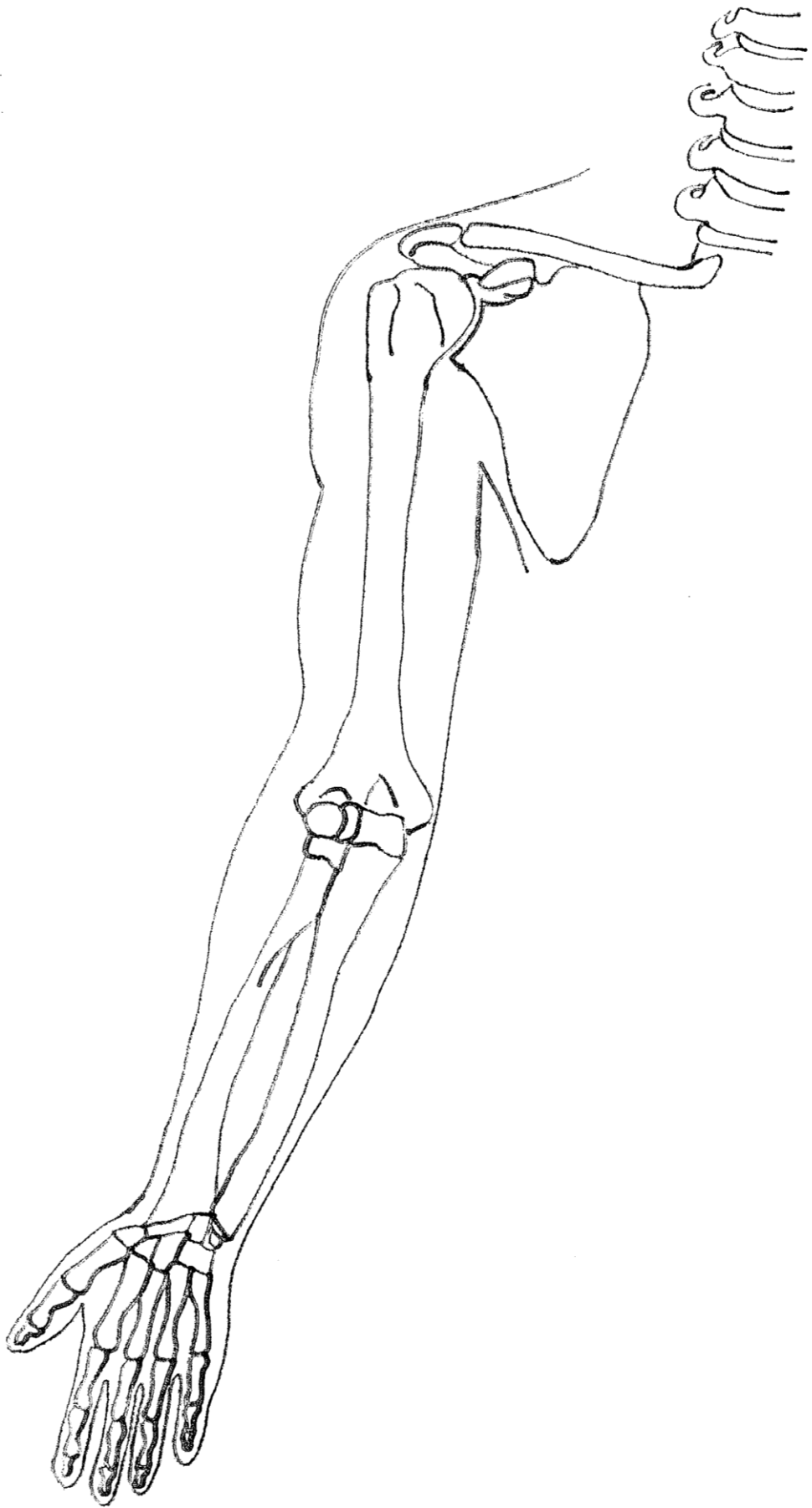




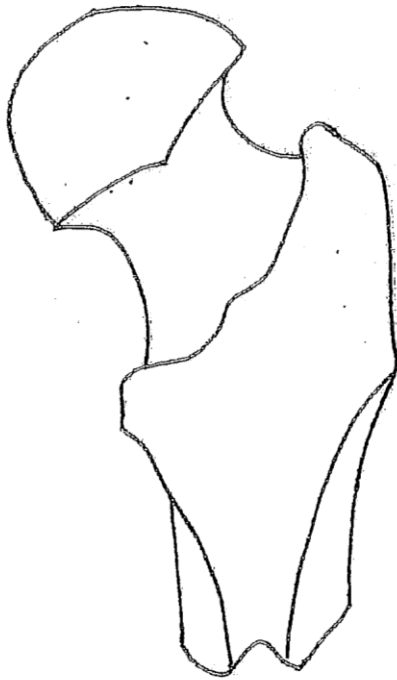
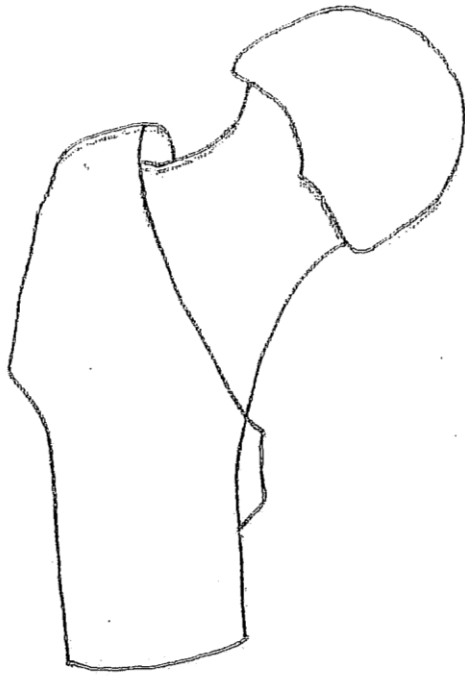


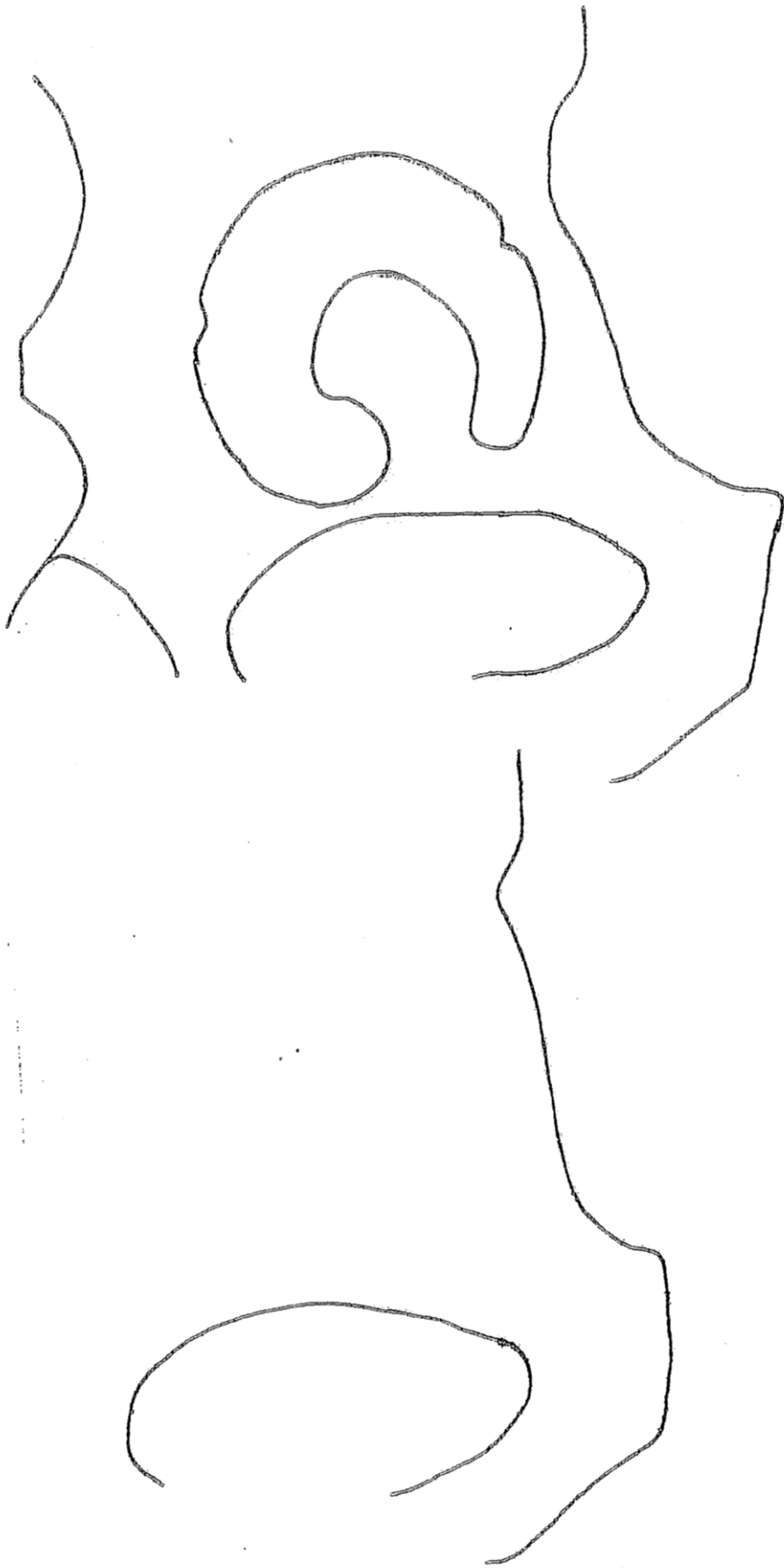

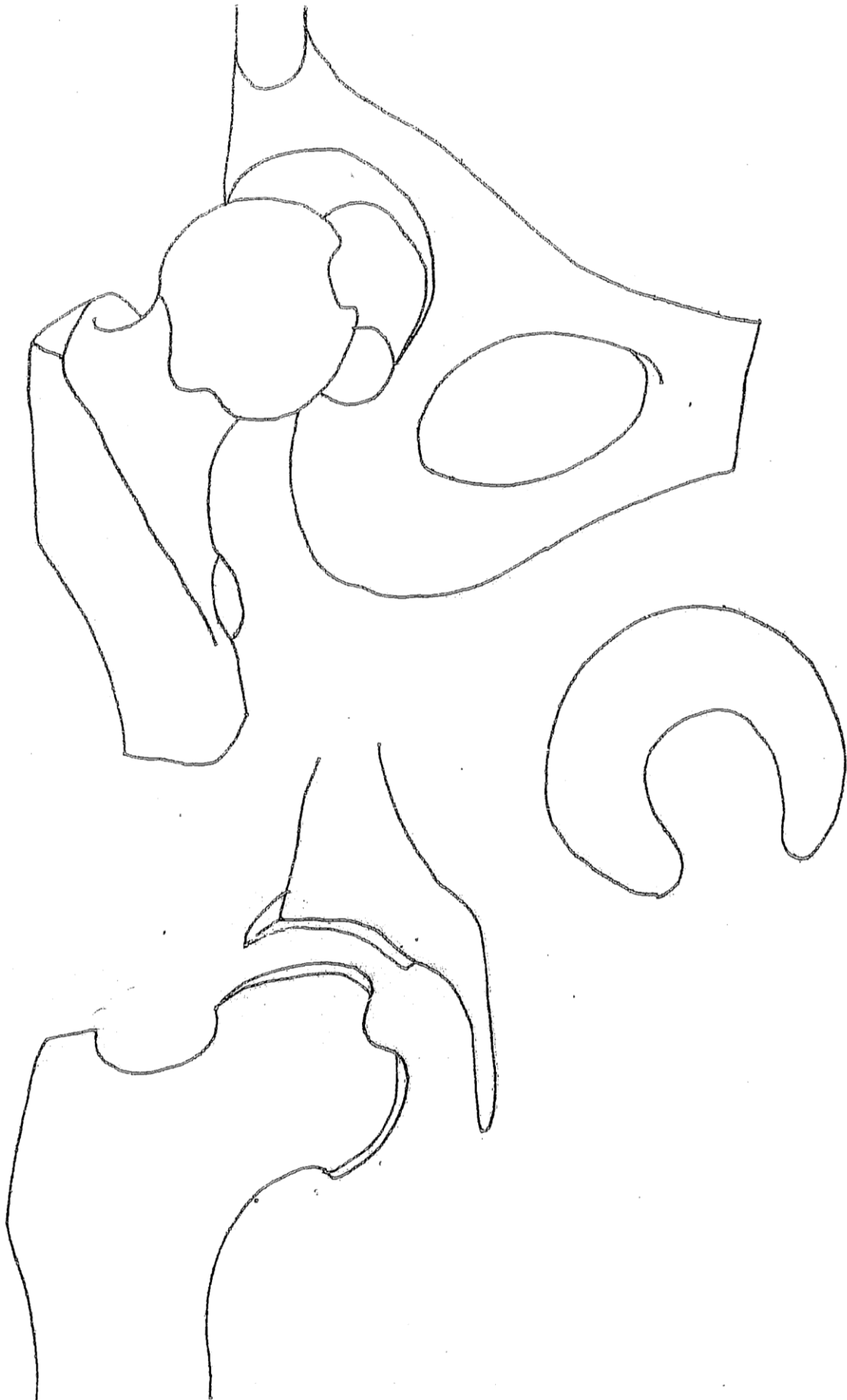


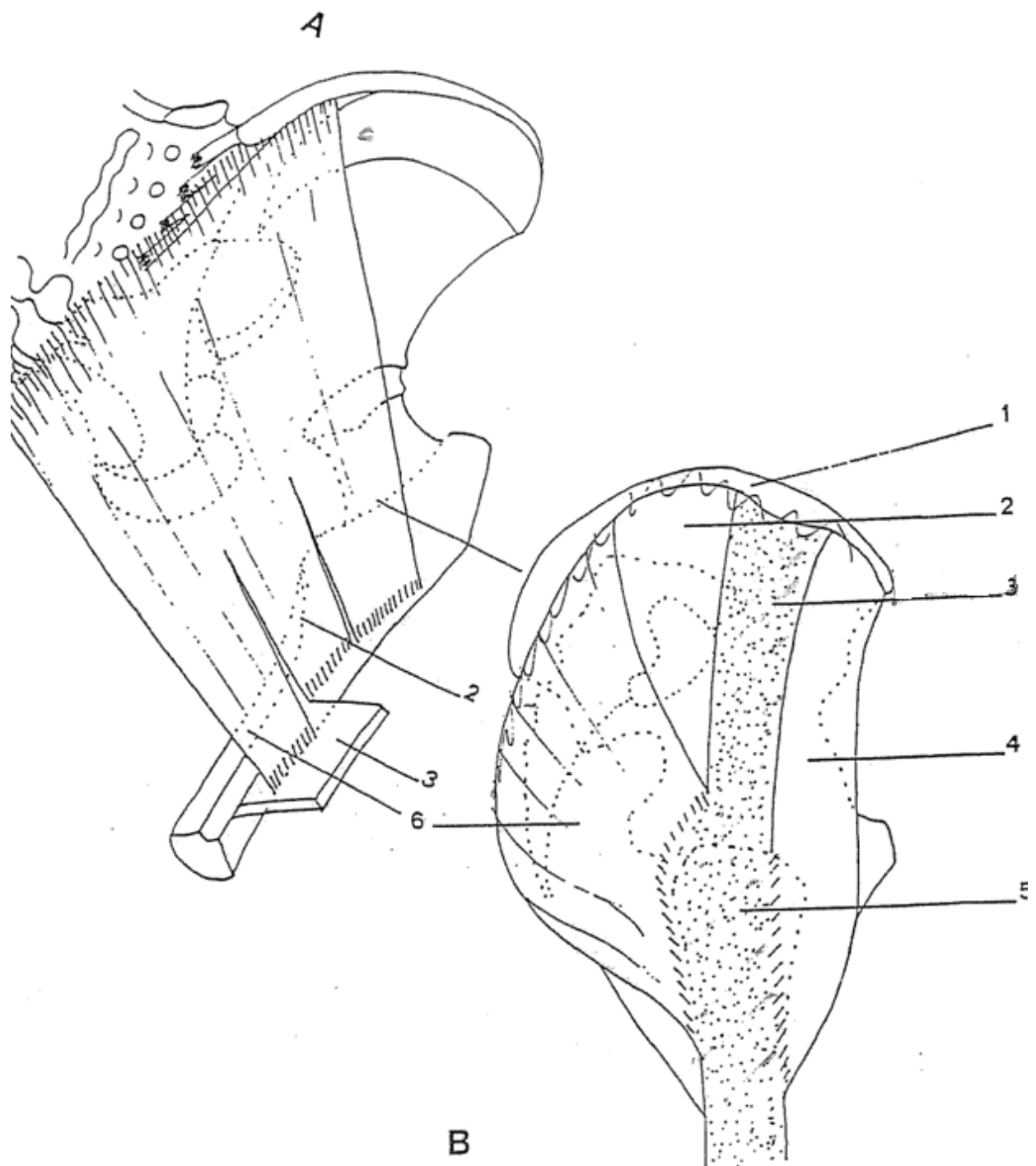


HANCHE - BASSIN







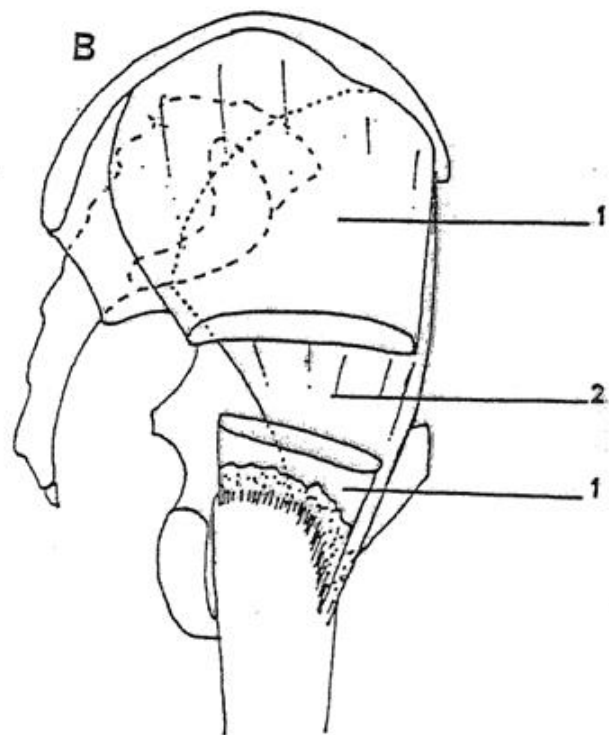
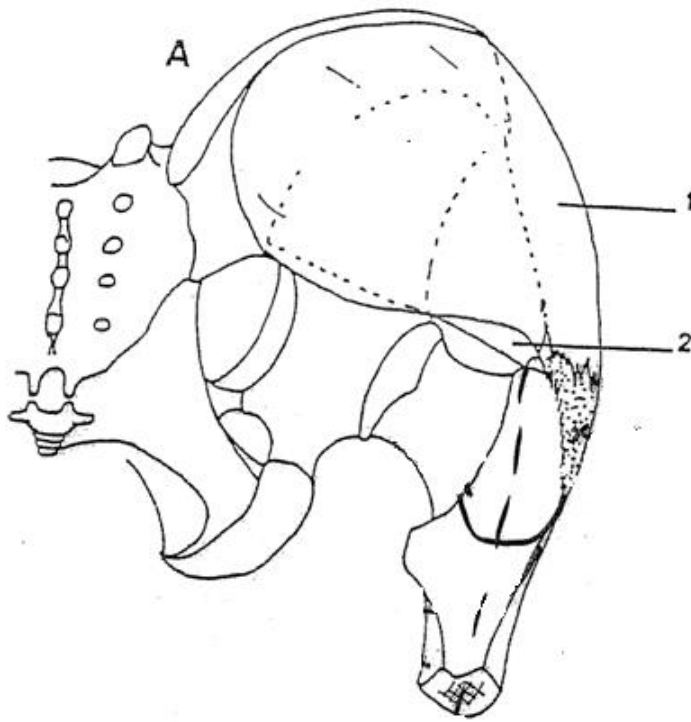


A : Muscle grand fessier, plan profond

1. chef supérieur
2. chef moyen
3. cloison intermusculaire latérale
4. chef inférieur

B : Le "deltoïde fessier"

1. crête iliaque
2. lame ilio-trochantérique de l'aponévrose fessière
3. tractus ilio-tibial
4. m. tenseur du fascia lata
5. grand trochanter
6. m. grand fessier, plan superficiel

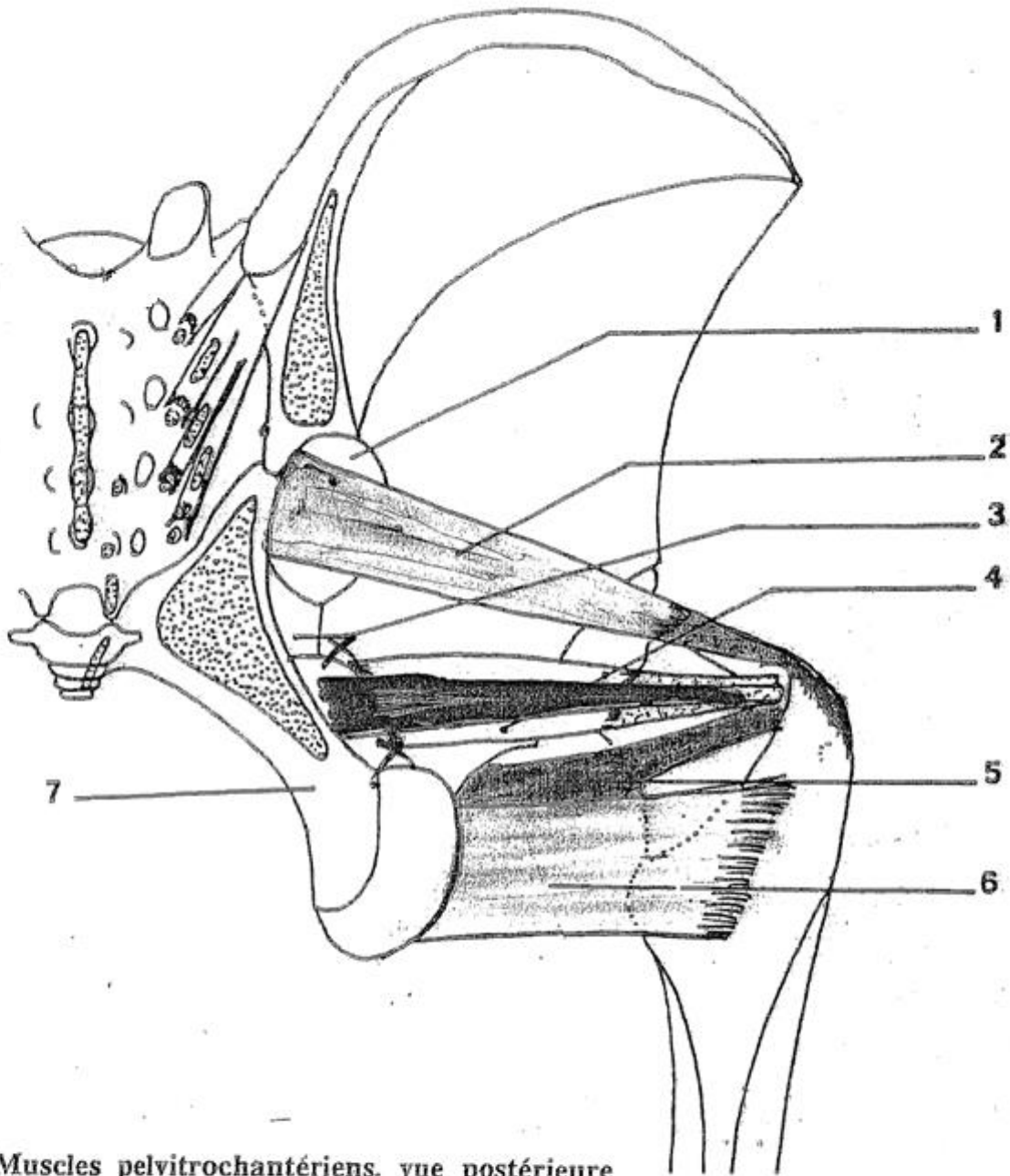


A : Muscles fessiers, vue postérieure

1. m. moyen fessier
2. m. petit fessier

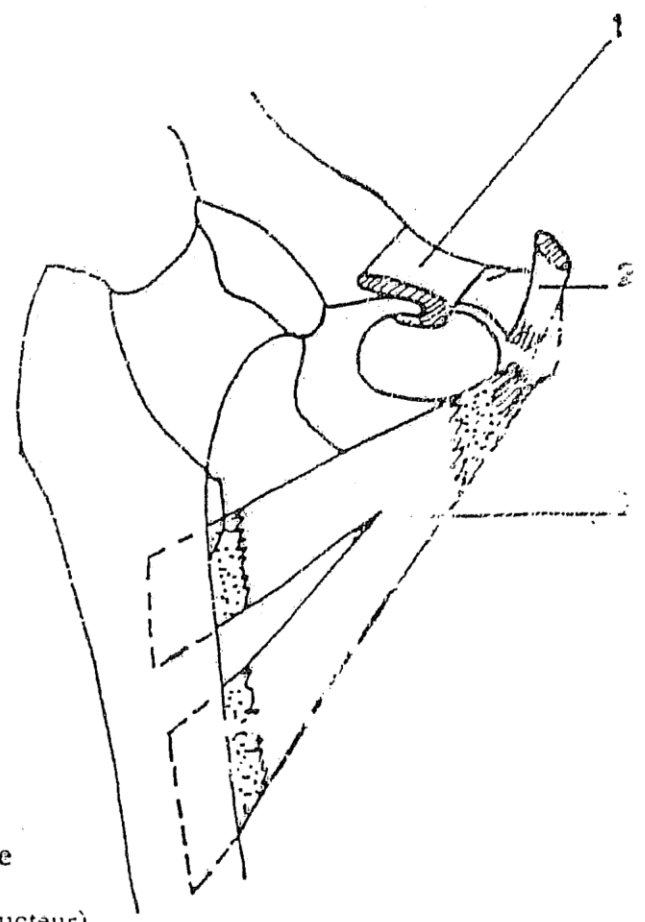
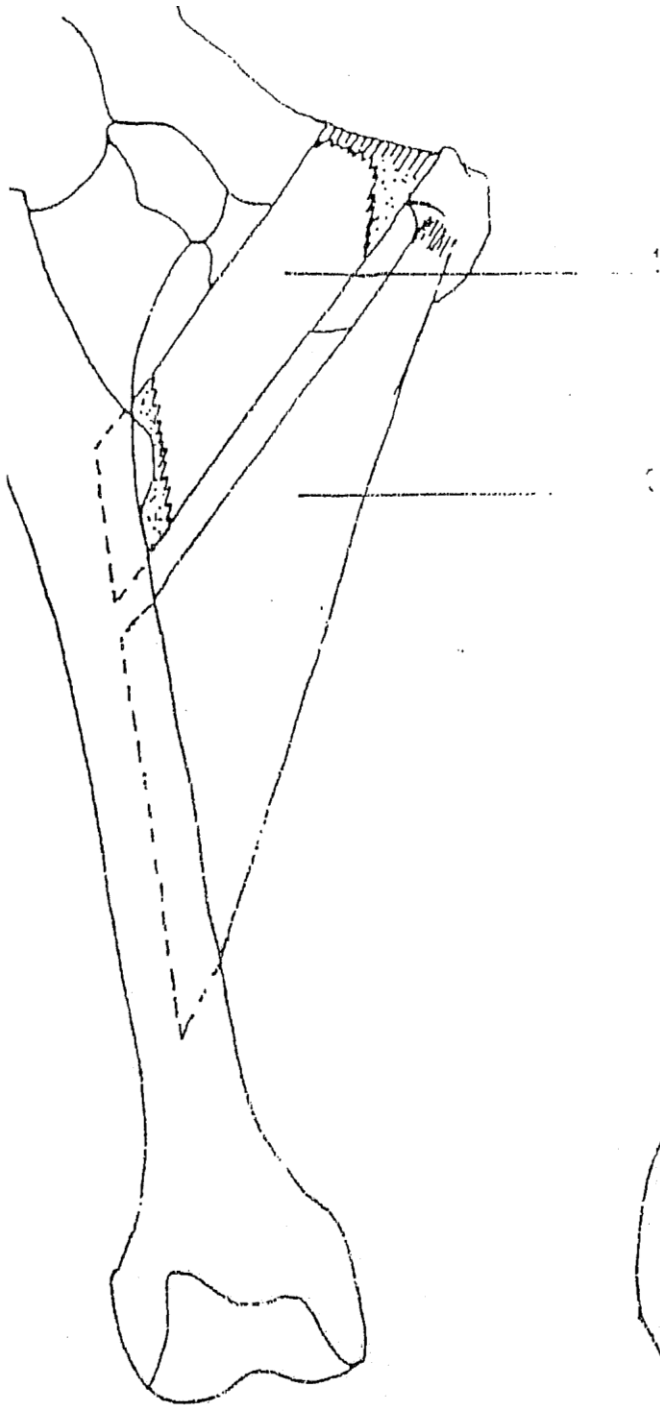
B : Muscles fessiers, vue latérale

1. m. moyen fessier
2. m. petit fessier



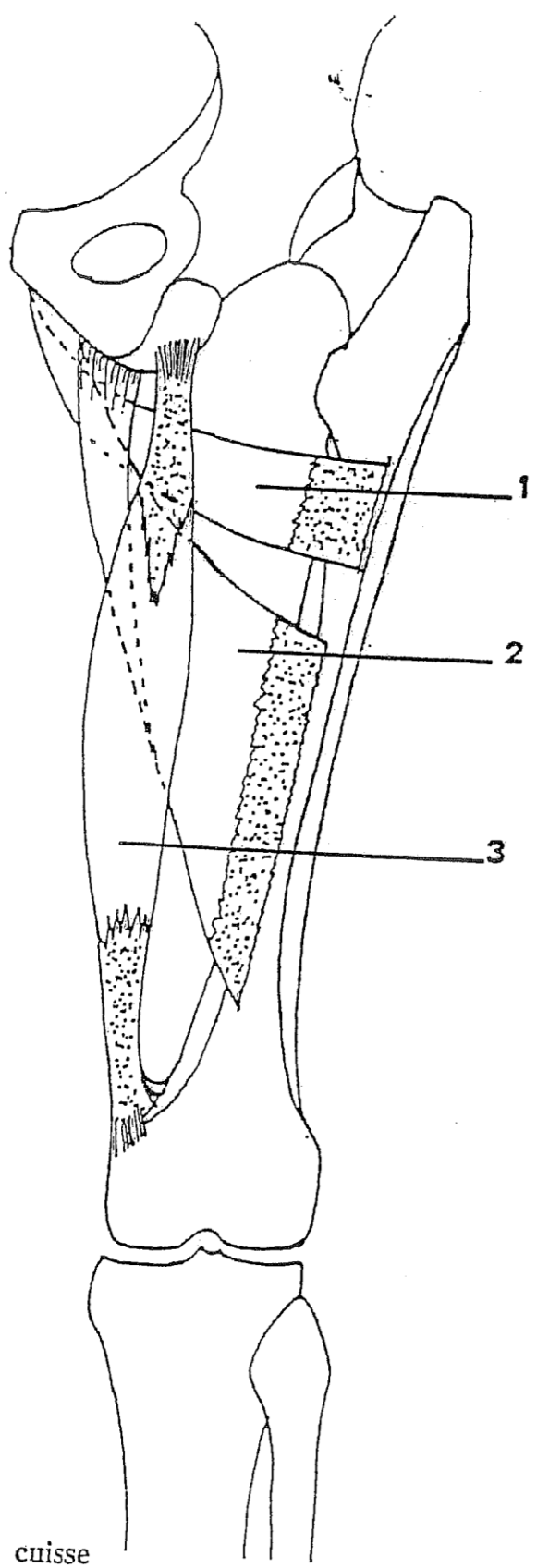
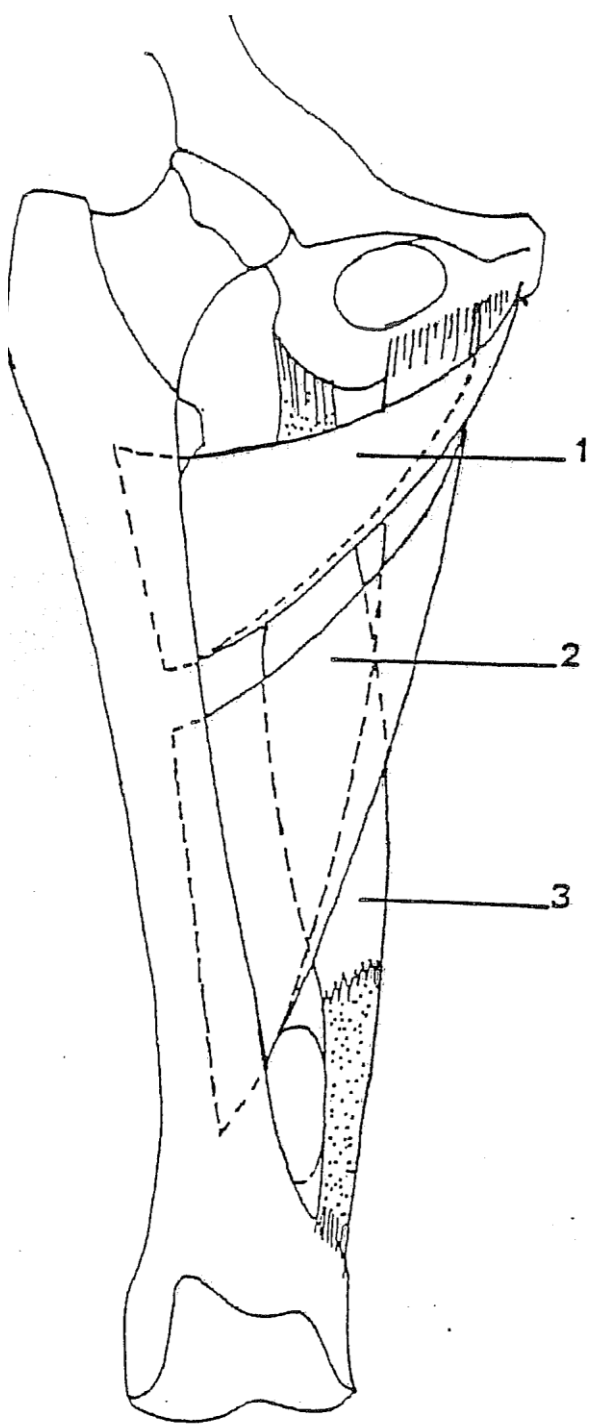
Muscles pelvitrochantériens, vue postérieure

1. grande échancrure sciatique
2. m. piriforme du bassin
3. épine sciatique et ligament sacro-épineux
4. m. obturateur interne et mm. jumeaux du bassin
5. m. obturateur externe
6. m. carré fémoral
7. ligament sacro-tubéral (en pointillé, les insertions du m. grand fessier)



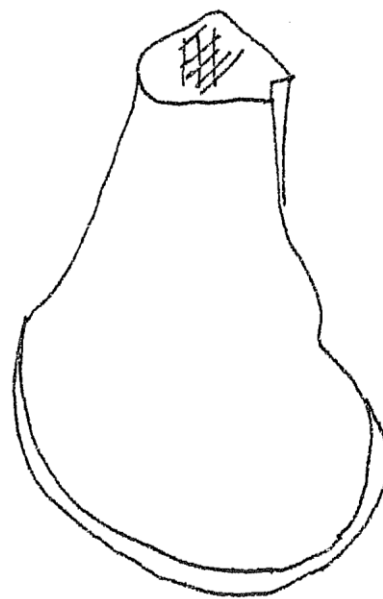
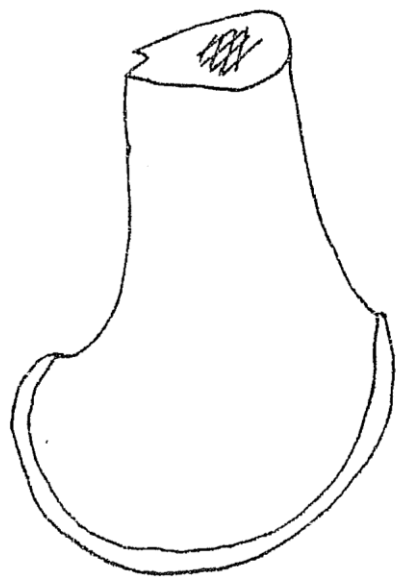
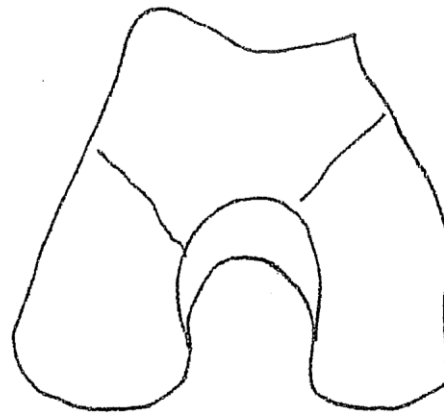
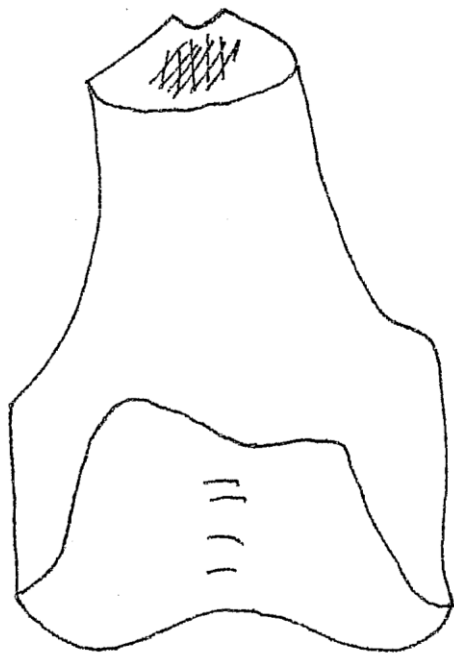
Muscles adducteurs de la cuisse


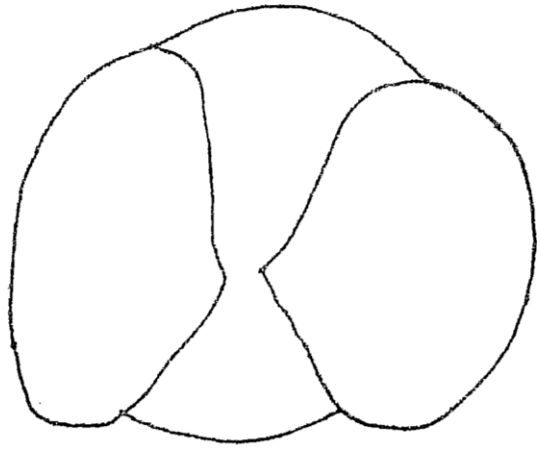
1. m. pectiné
2. m. long adducteur (m. moyen adducteur)
3. m. court adducteur (m. petit adducteur)

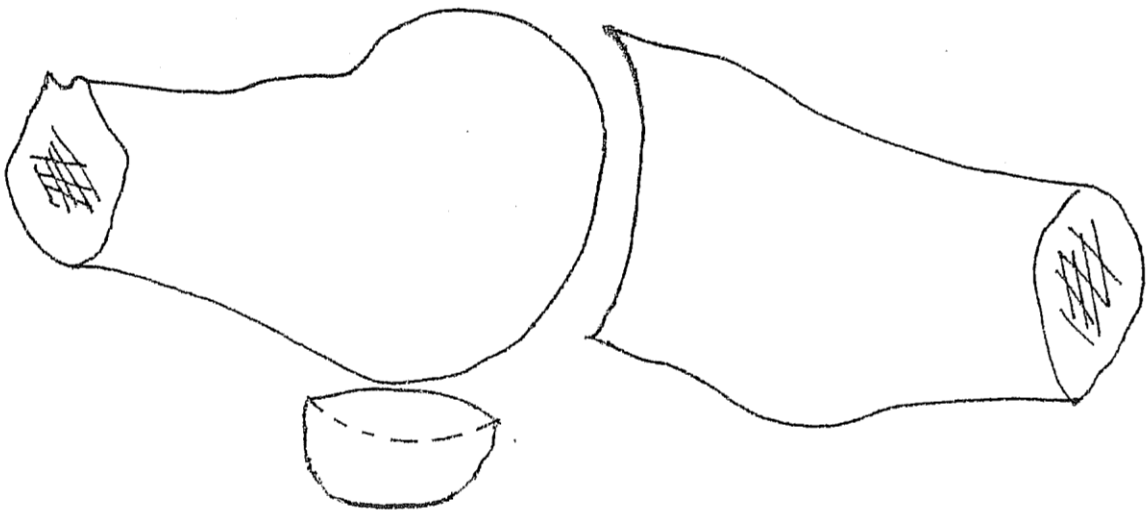
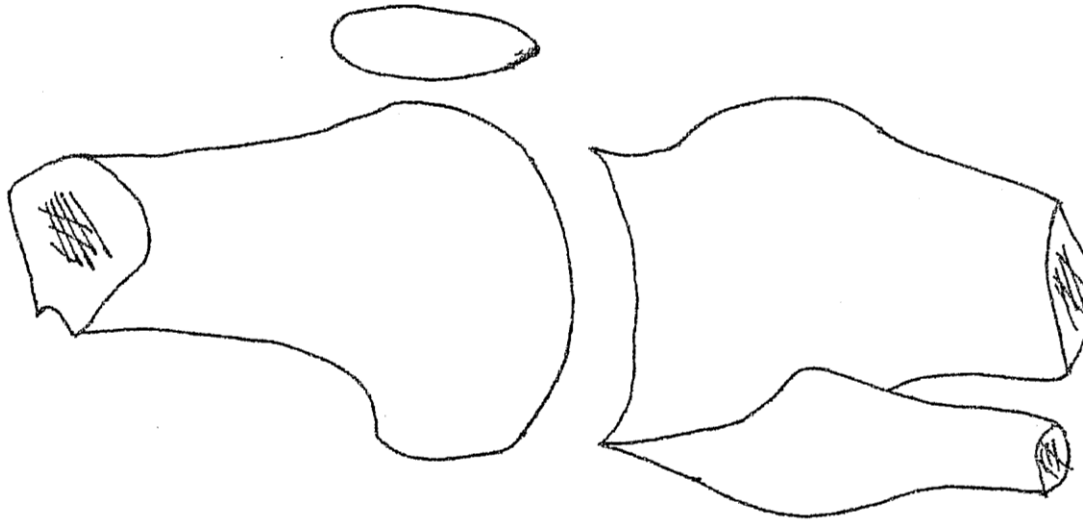


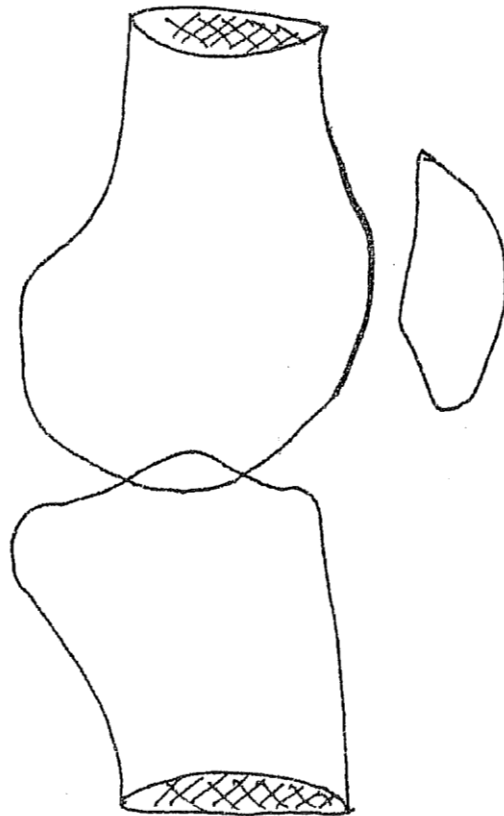
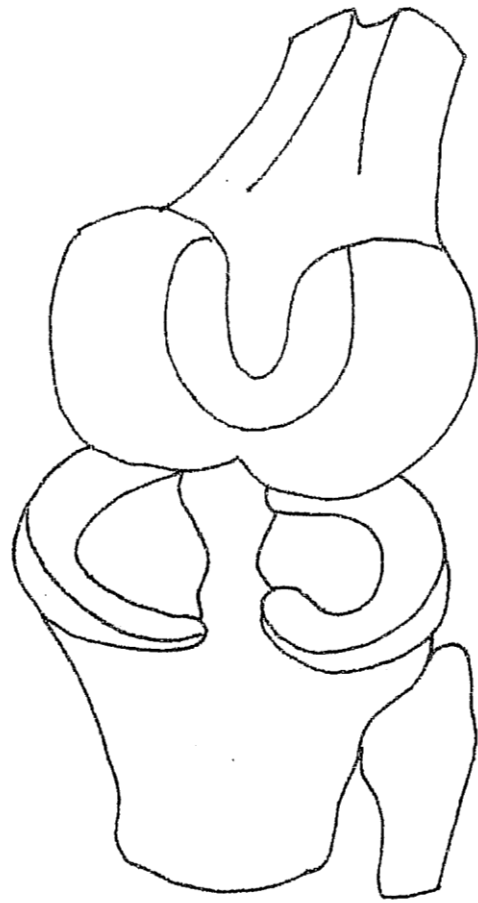
Muscle grand adducteur de la cuisse
1. chef supérieur
2. chef moyen
3. chef inférieur

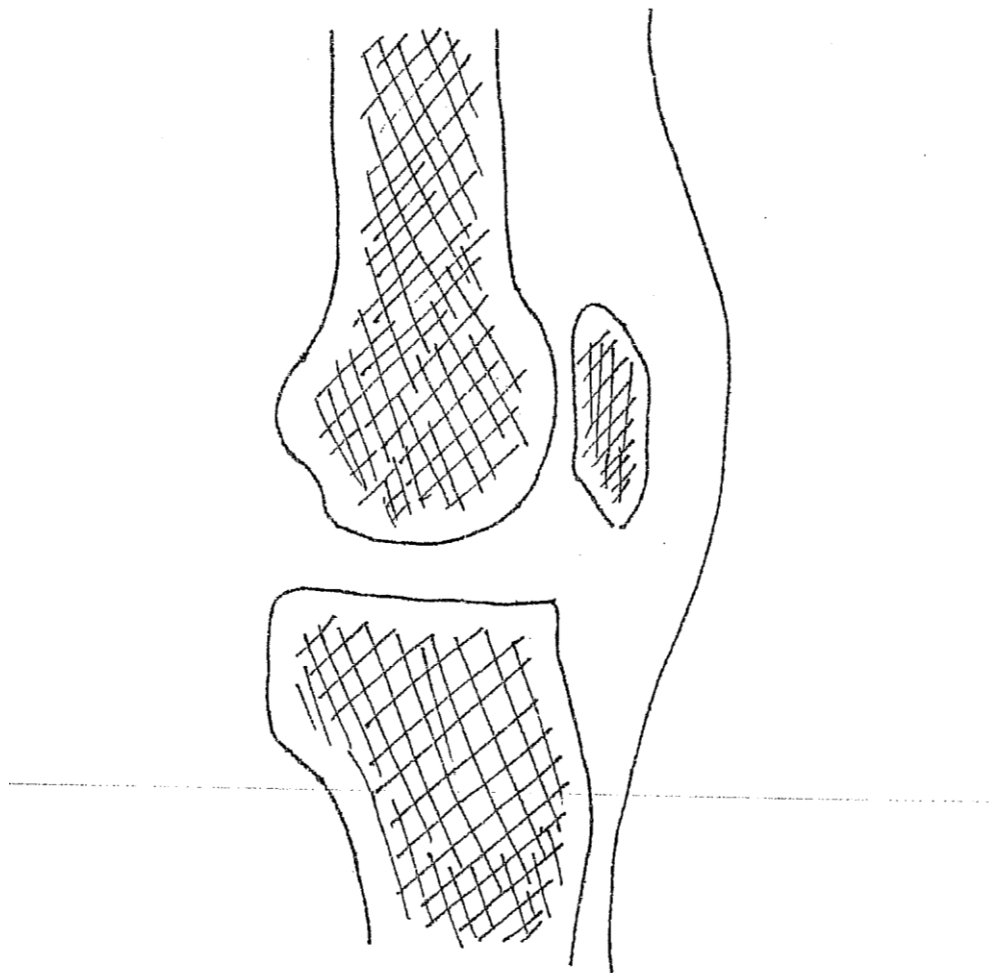
Le genou – La cuisse

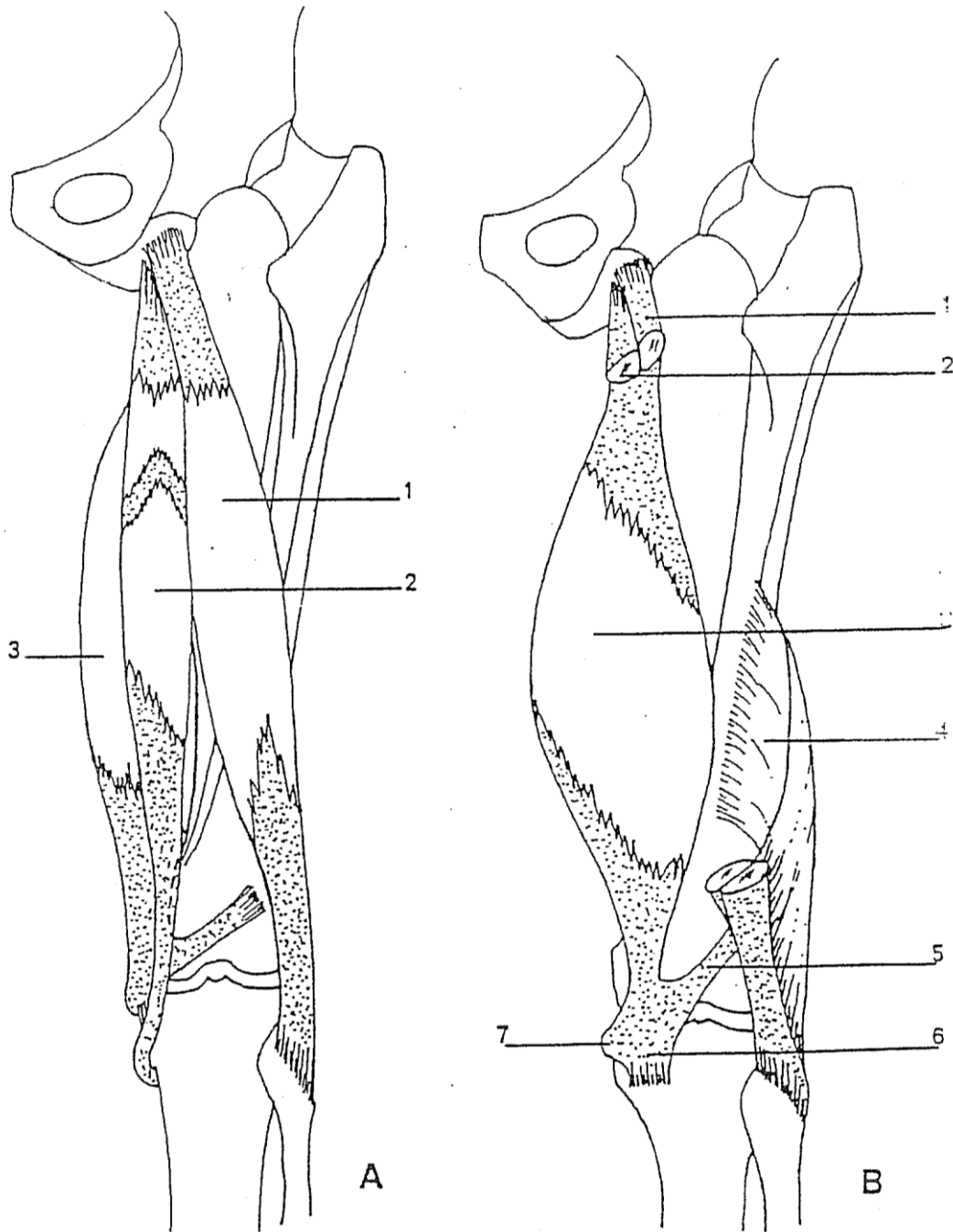










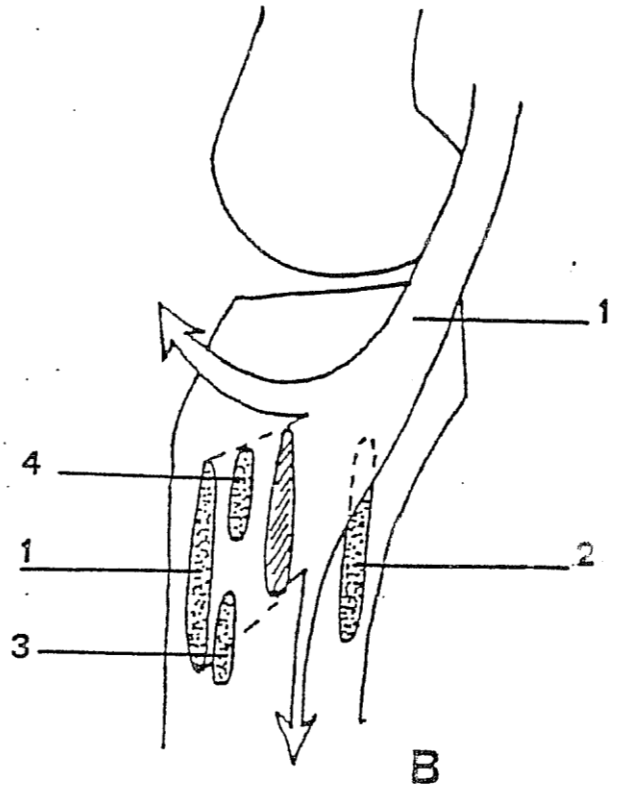
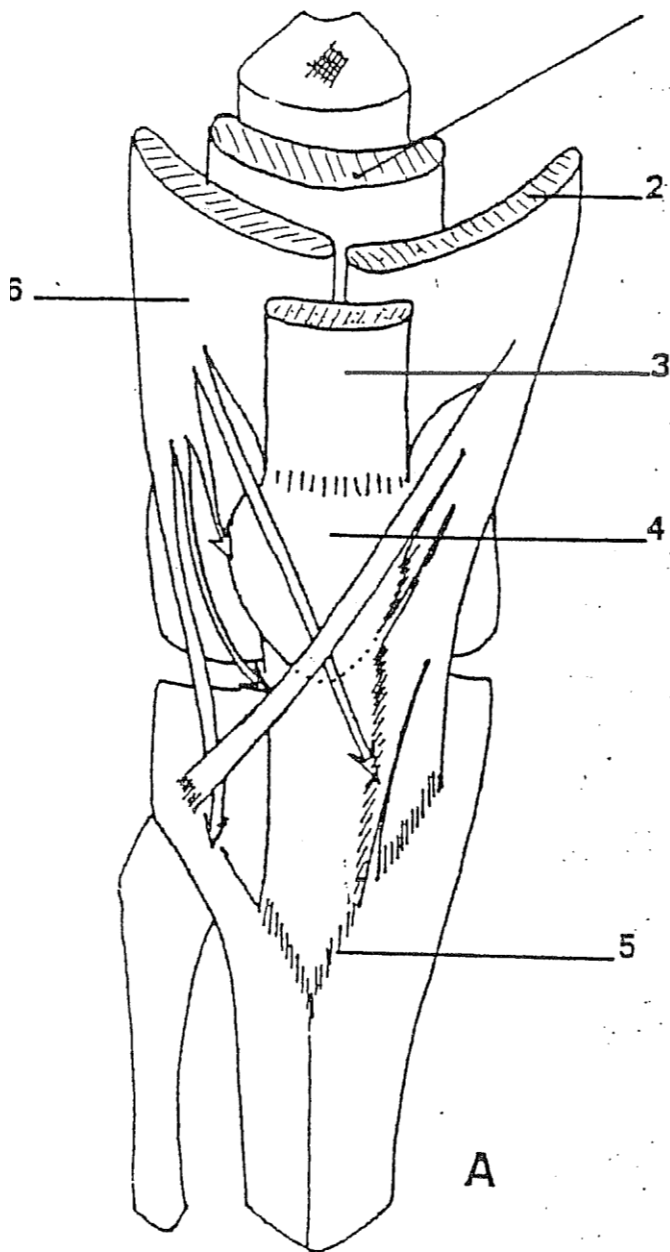


A : Muscles ischio-jambiers, plan superficiel

1. m. biceps fémoral (chef long)
2. m. semi-tendineux
3. m. semi-membraneux

B : Muscles ischio-jambiers, plan profond

1. chef long du m. biceps fémoral
2. m. semi-tendineux
3. m. semi-membraneux
4. muscle biceps fémoral, chef court
5. tendon récurrent du m. semi-membraneux
6. tendon direct du m. semi-membraneux
7. tendon réfléchi du m. semi-membraneux



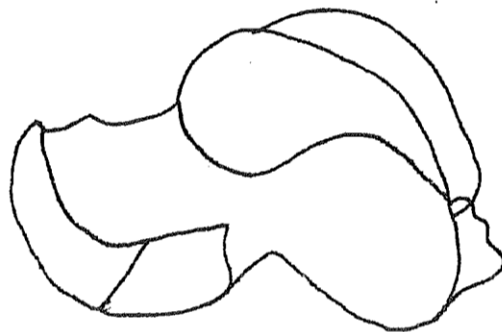
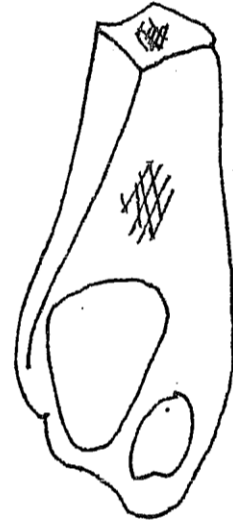
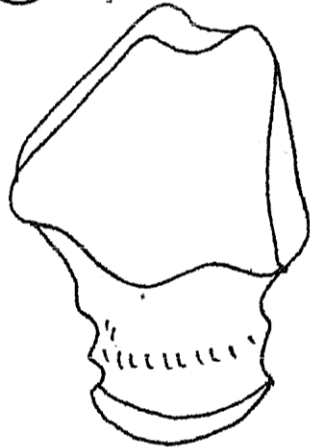
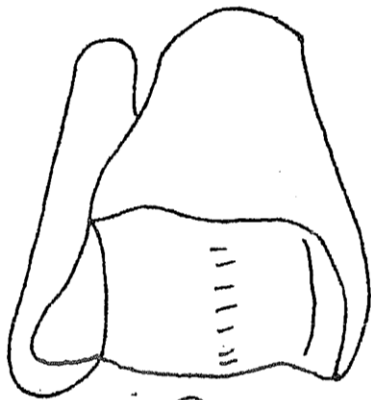
A : Terminaison de l'appareil extenseur de la jambe

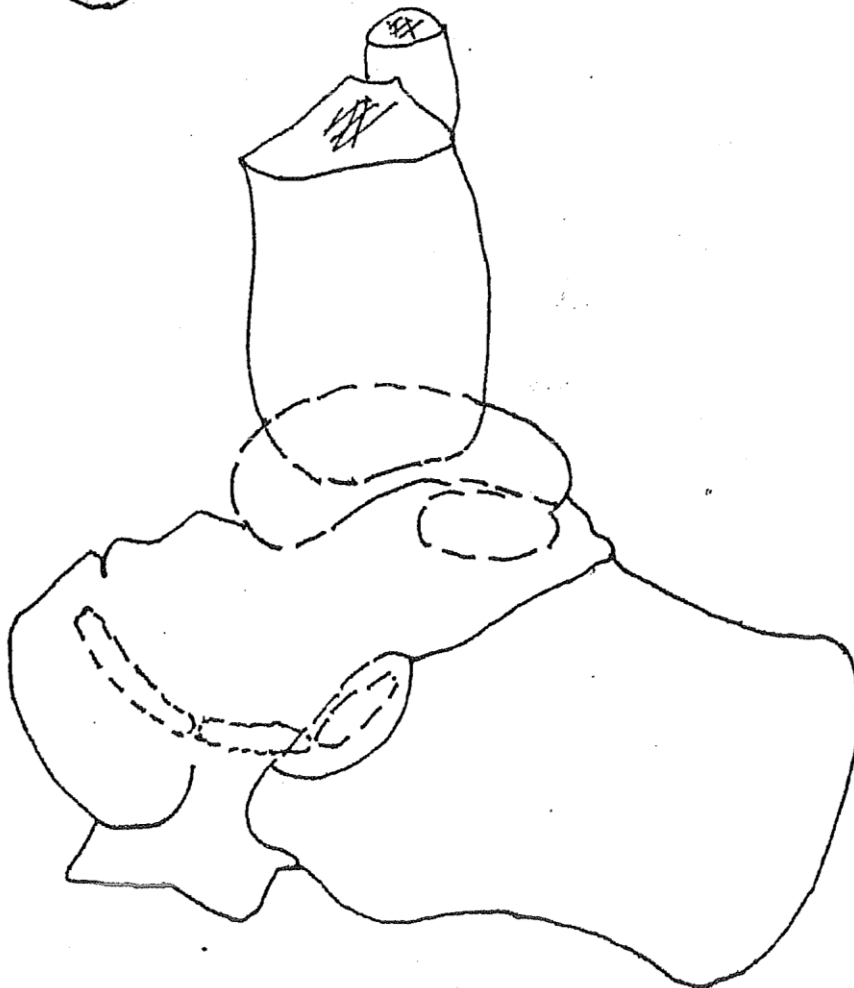
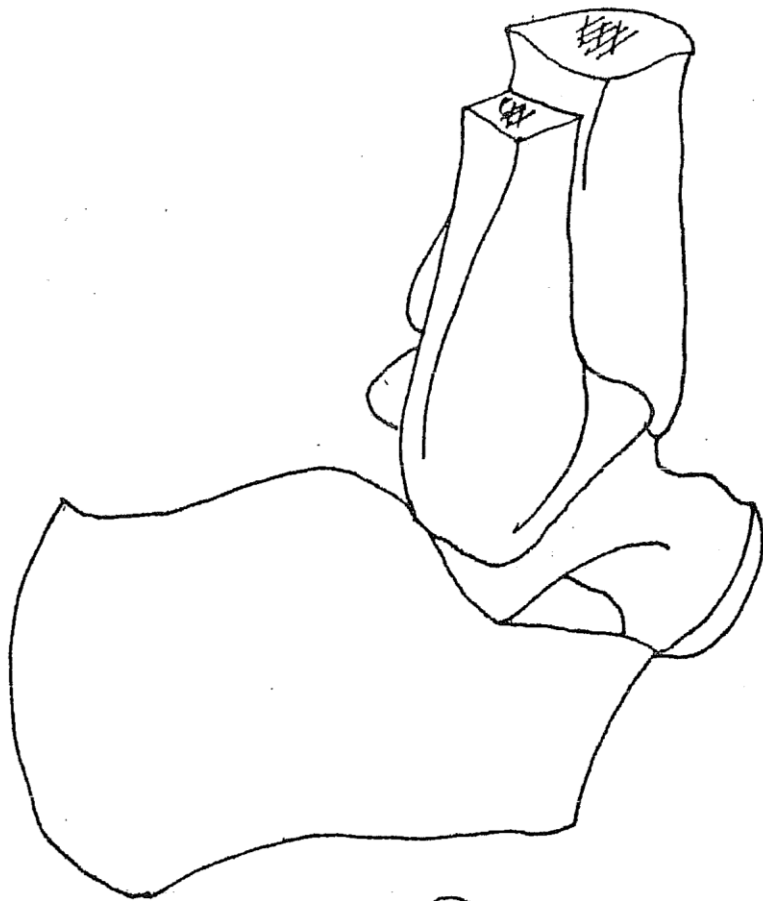
1. m. vaste intermédiaire
2. m. vaste médial
3. m. droit de la cuisse
4. rotule
5. tubérosité tibiale
6. m. vaste latéral

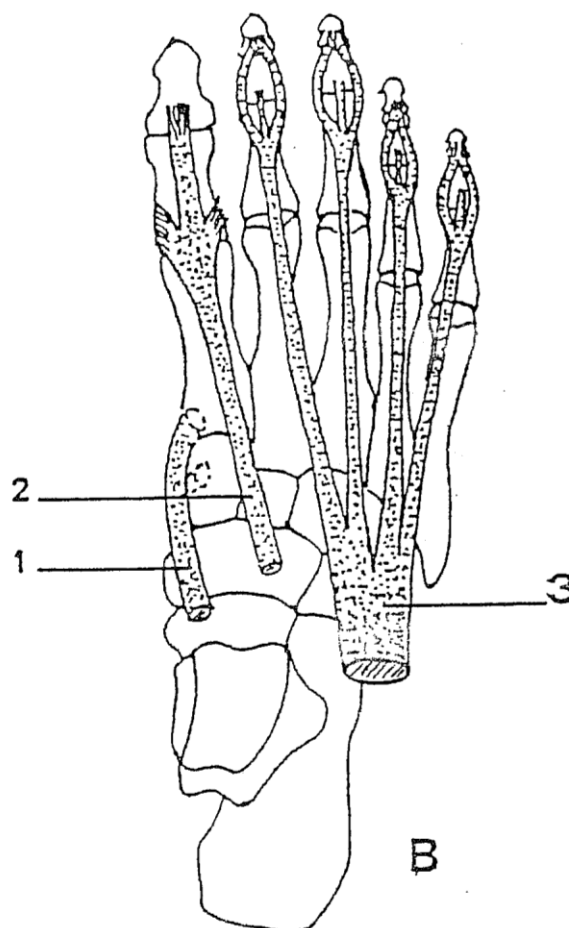
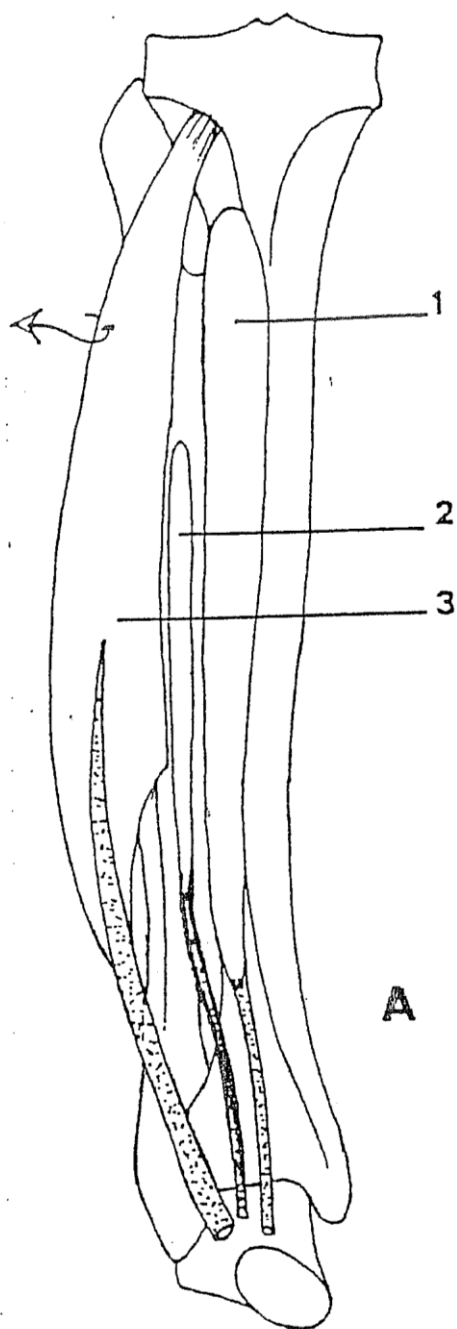
B : Muscles de la "patte d'oie"

1. m. couturier
2. ligament collatéral médial
3. m. semi-tendineux
4. m. gracile

**La cheville – La jambe –
Le Pied**





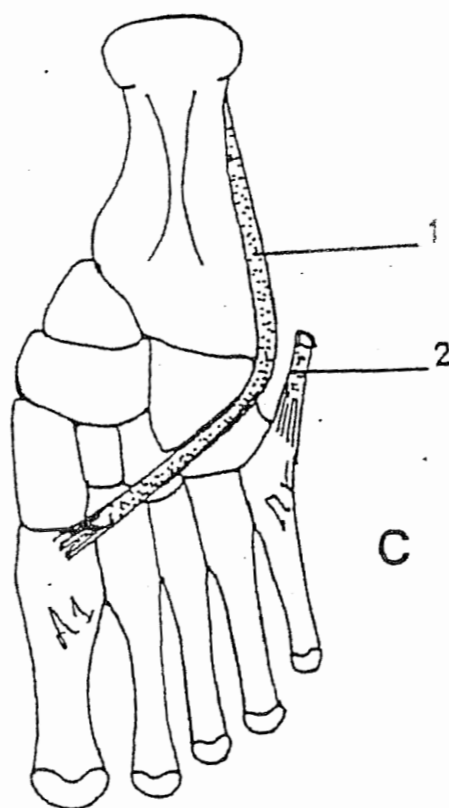
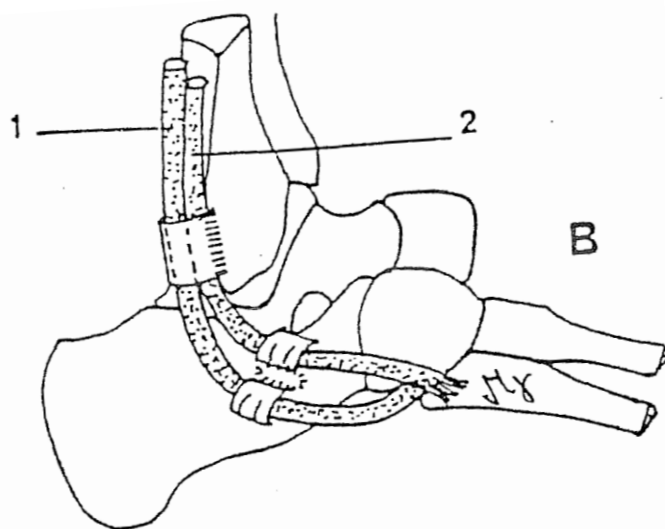
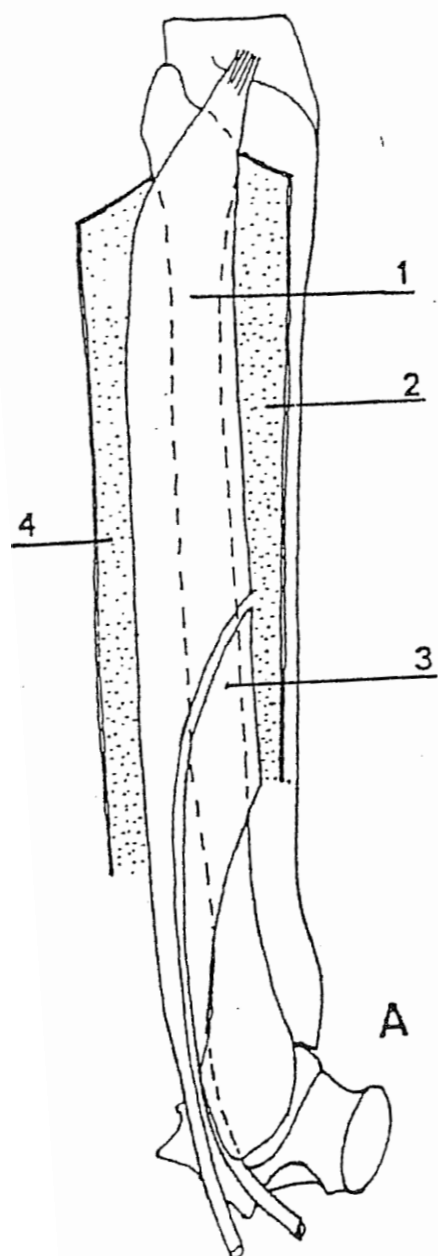


A : Muscles de la loge antérieure de la jambe

1. m. tibial antérieur
2. m. long extenseur de l'hallux
3. m. long extenseur des orteils

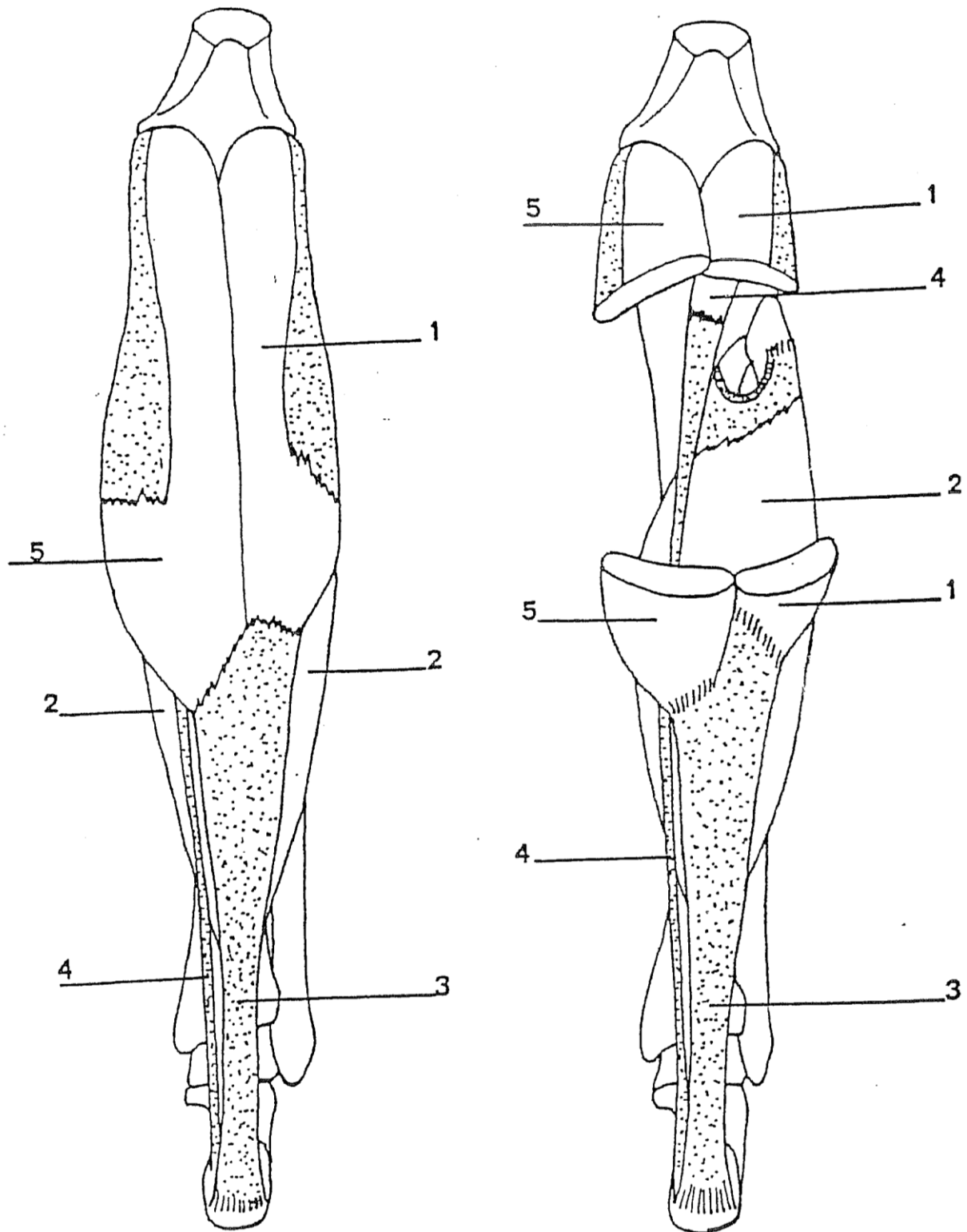
B : Tendons terminaux des muscles de la loge antérieure de la jambe au niveau du pied.

1. tendon du m. tibial antérieur
2. tendon du m. long extenseur de l'hallux
3. tendon du m. long extenseur des orteils



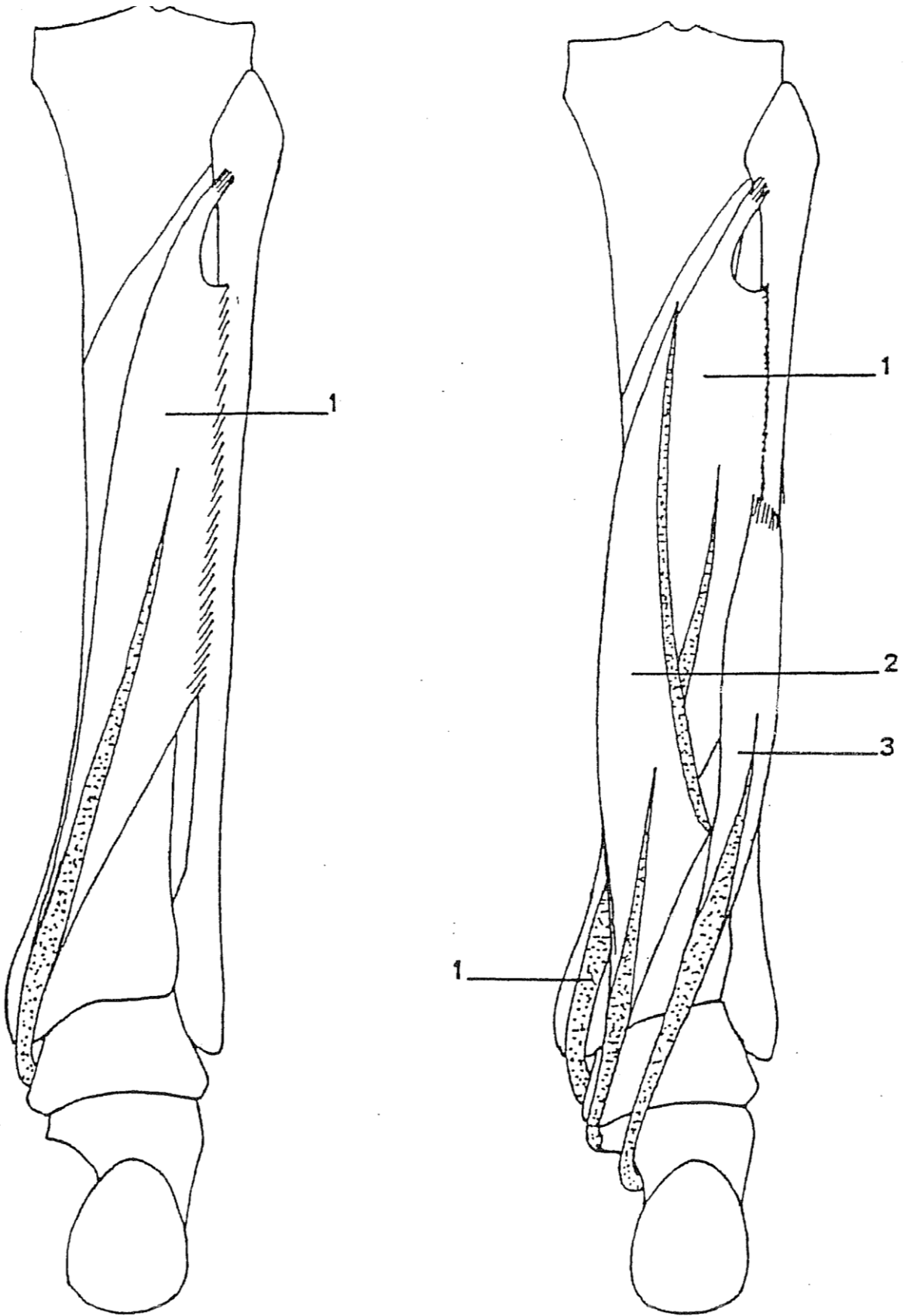
- A : Muscles péroniers
 1. m. long péronier
 2. cloison intermusculaire antérieure
 3. m. court péronier

B et C : Terminaison des tendons du m. long péronier (1) et du m. court péronier (2)

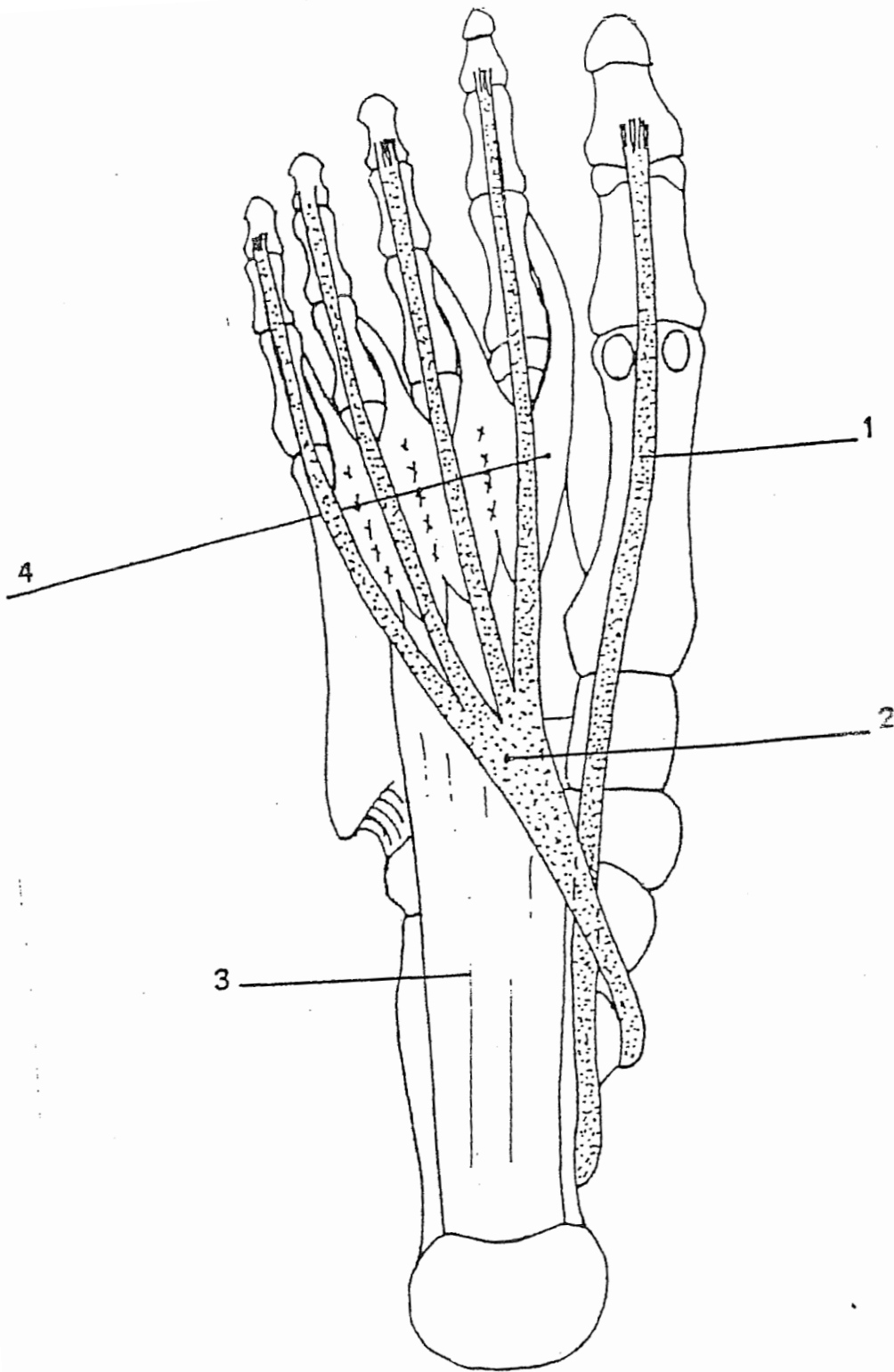


Muscle triceps sural

1. m. gastrocnémien, chef latéral (m. jumeau latéral)
2. m. soléaire
3. tendon calcanéen
4. m. plantaire
5. m. gastrocnémien, chef médial (m. jumeau médial)

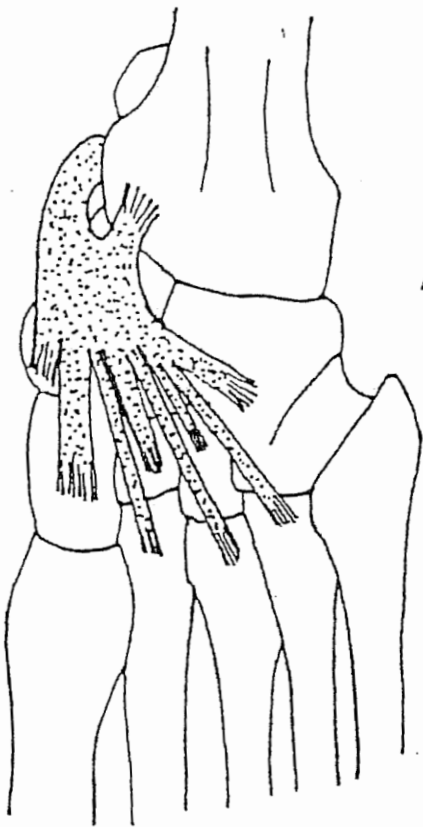


Muscles profonds de la loge postérieure de la jambe
 1. m. tibial postérieur
 2. m. long fléchisseur des orteils
 3. m. long fléchisseur de l'hallux

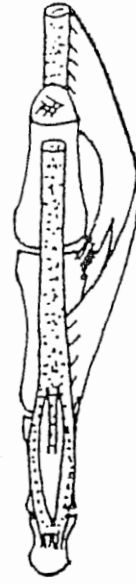

Terminaison des tendons fléchisseurs des orteils

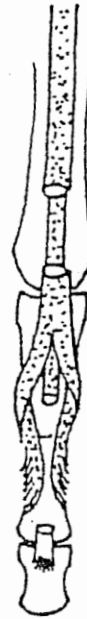1. tendon du m. long fléchisseur de l'hallux
2. tendon du m. long fléchisseur des orteils
3. m. carré plantaire
4. mm. lombricaux



A

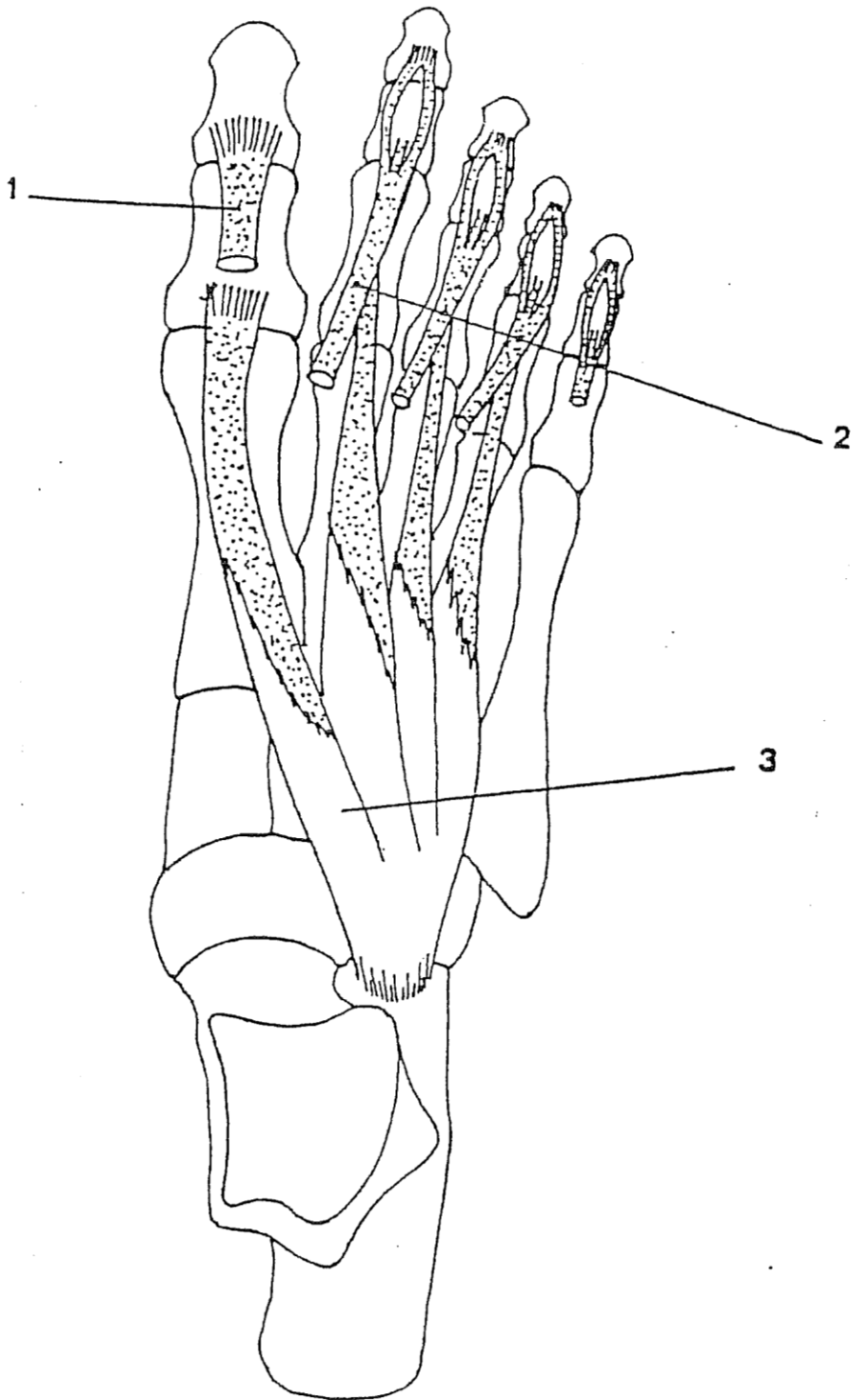


B



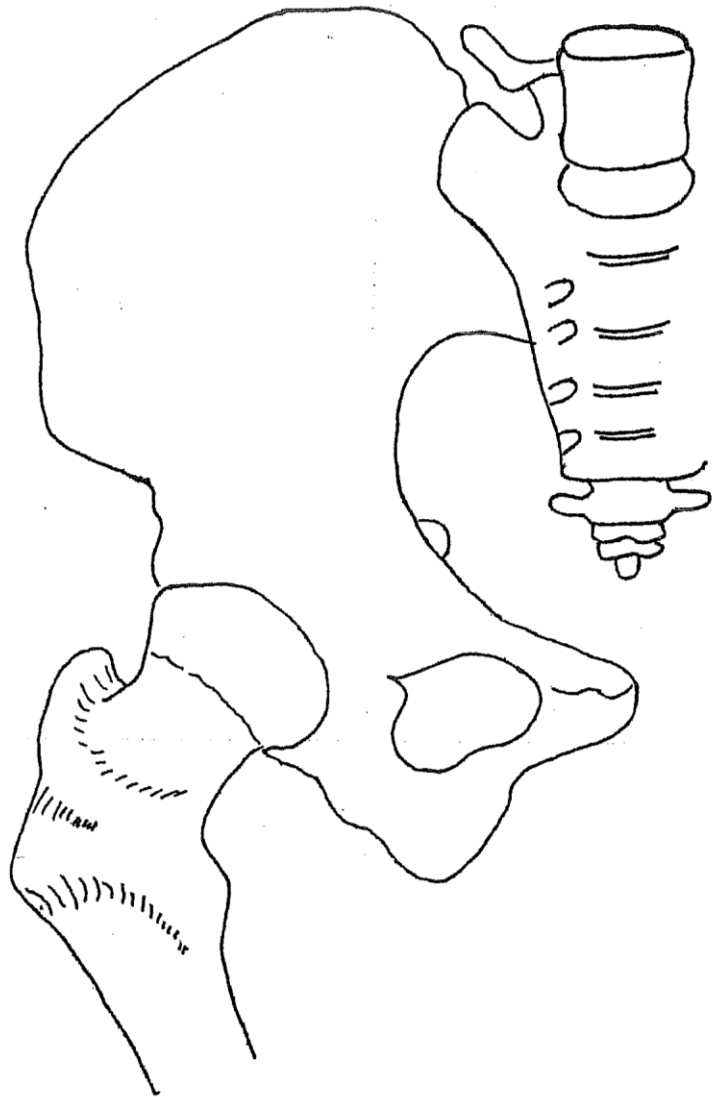
C

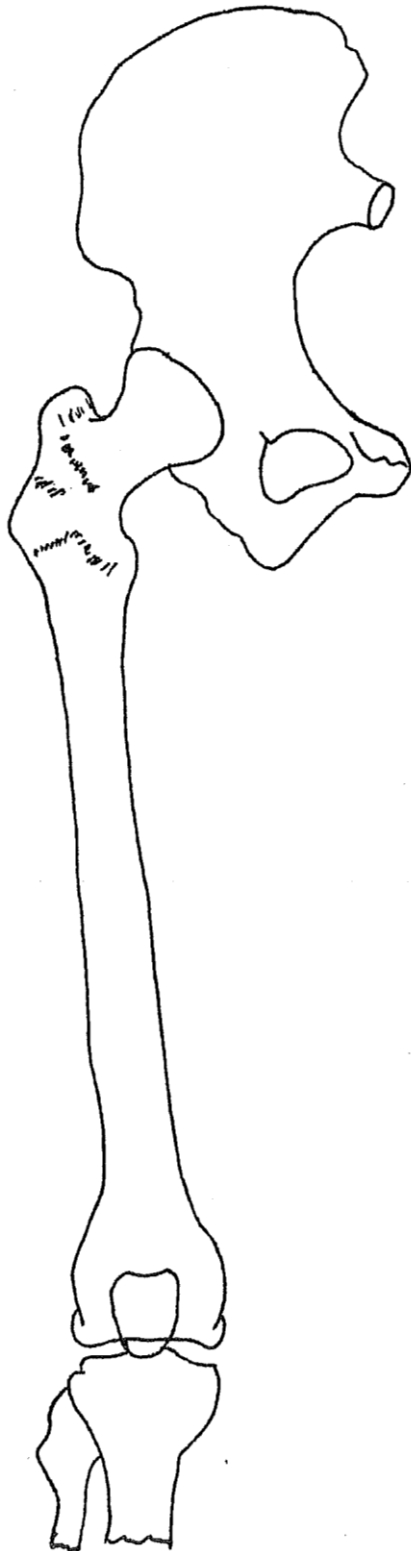
- A : Terminaison du m. tibial postérieur
- B : Terminaison des mm. lombricaux
 1. tendon du m. long fléchisseur des orteils
 2. m. lombrical
 3. tendon du m. long extenseur des orteils
- C : Terminaison des tendons fléchisseurs
 1. tendon du m. court fléchisseur des orteils ("tendon perforé")
 2. tendon du m. long fléchisseur des orteils (tendon perforant)

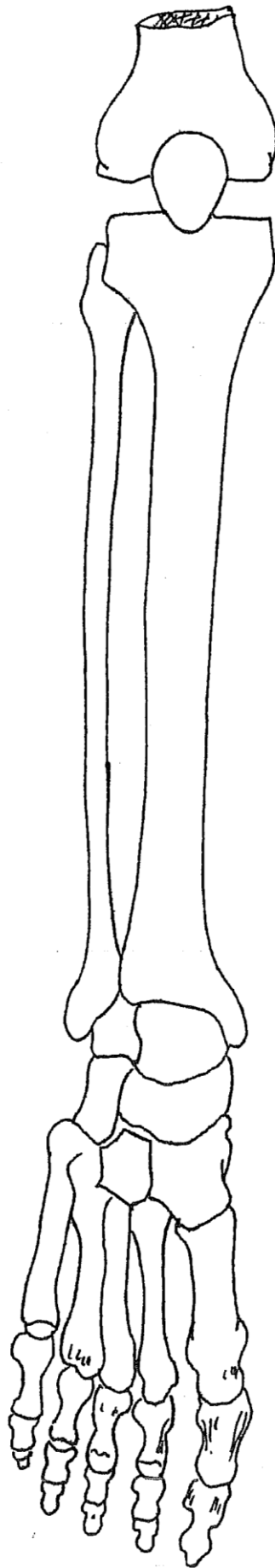


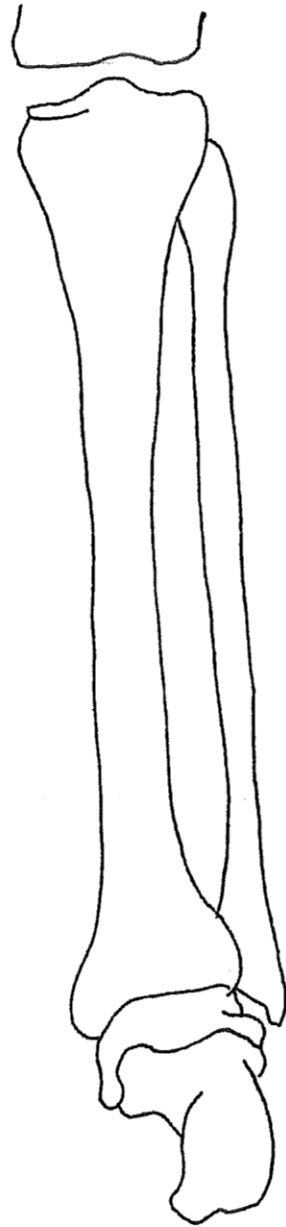
Muscle pédieu
1. tendon du m.
2. tendon du m. l.
3. m. pédieux

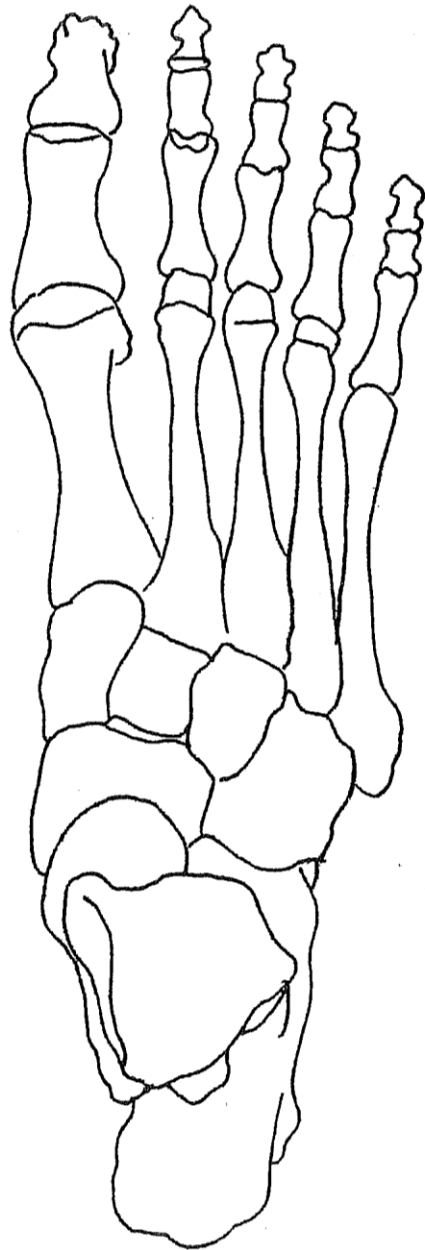
VASCULARISATION

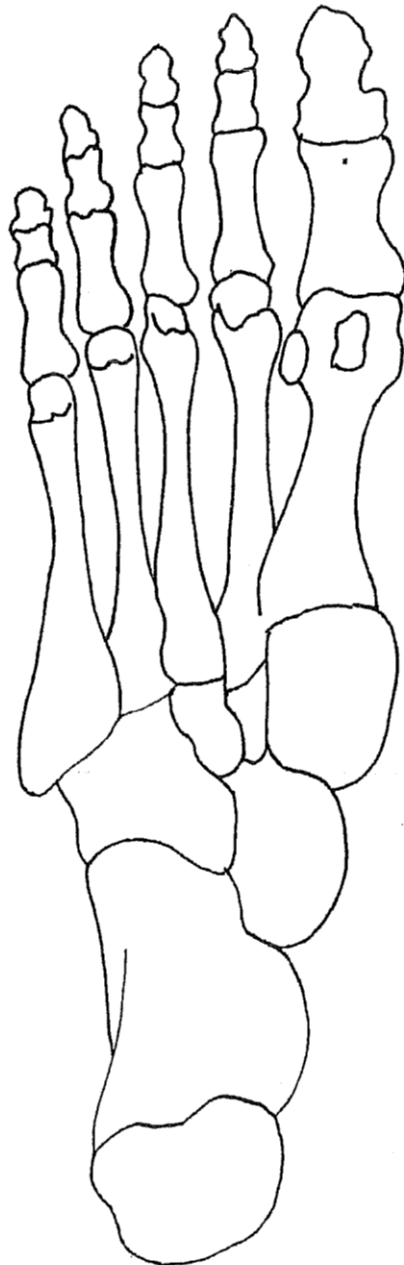


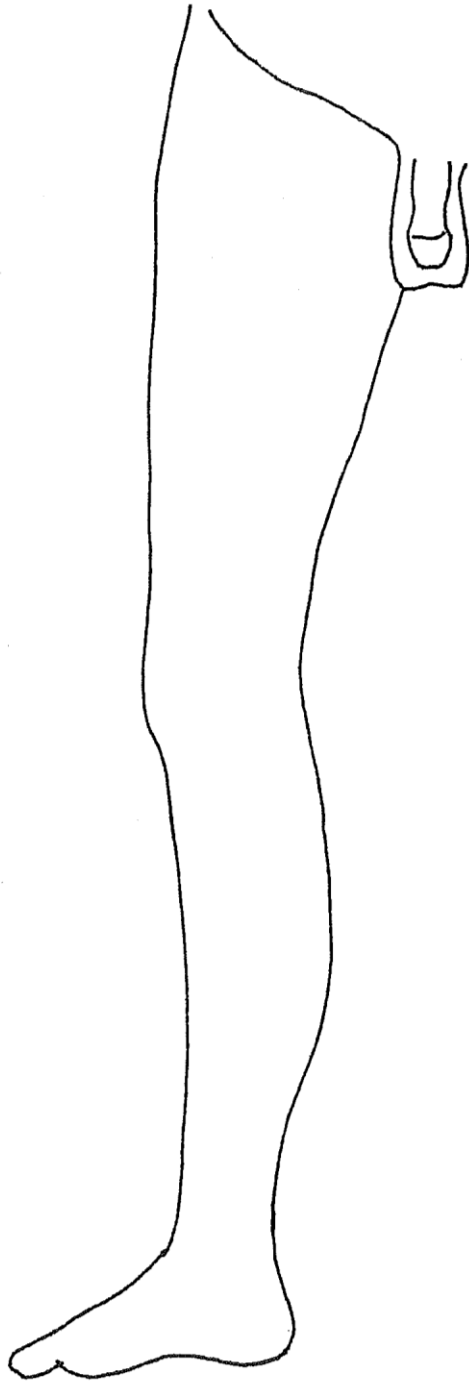


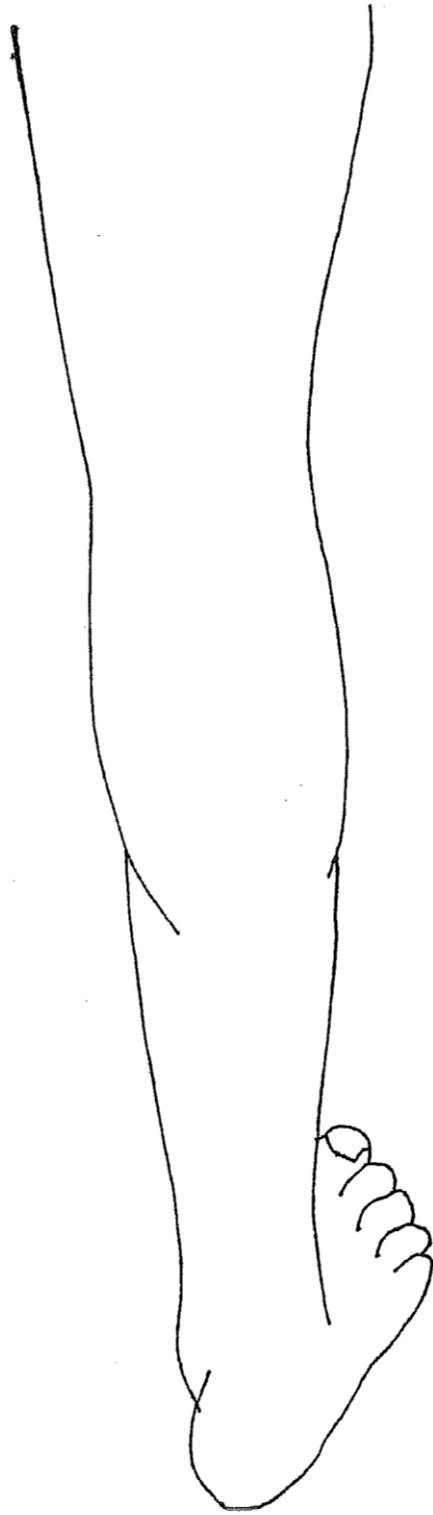




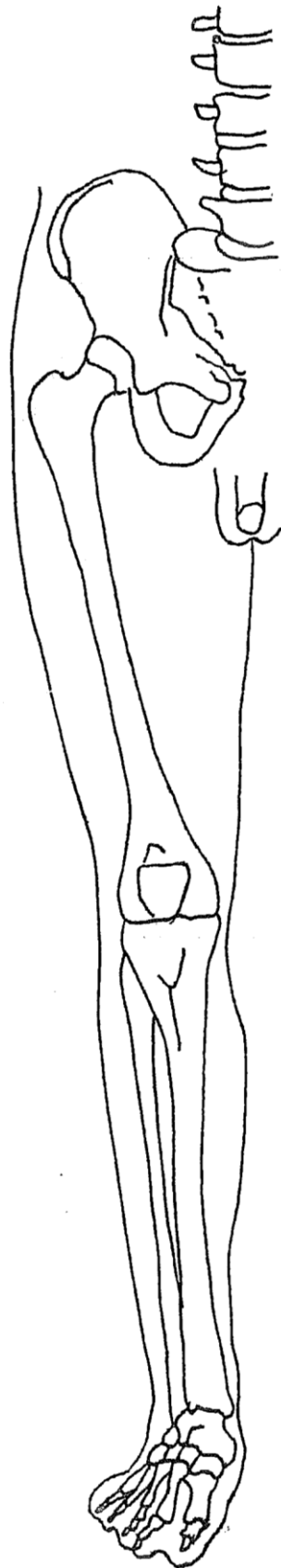


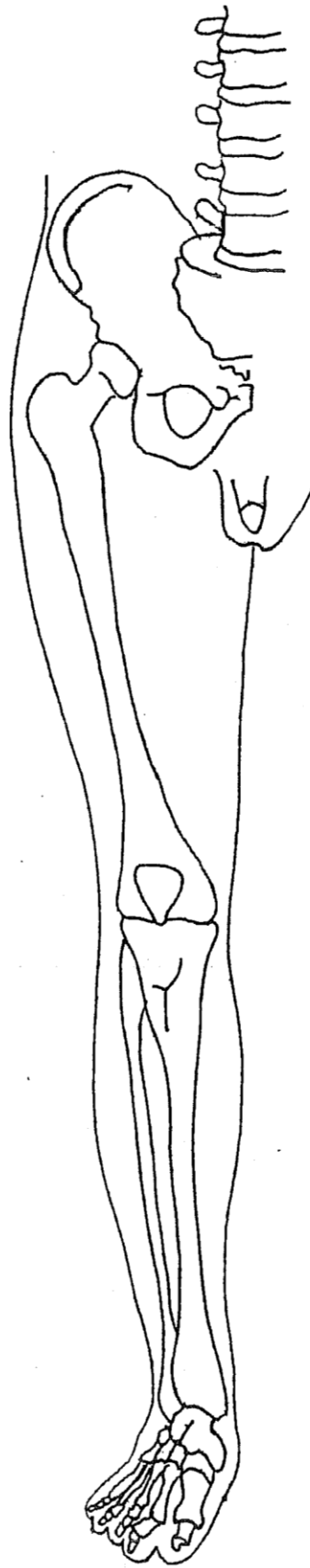


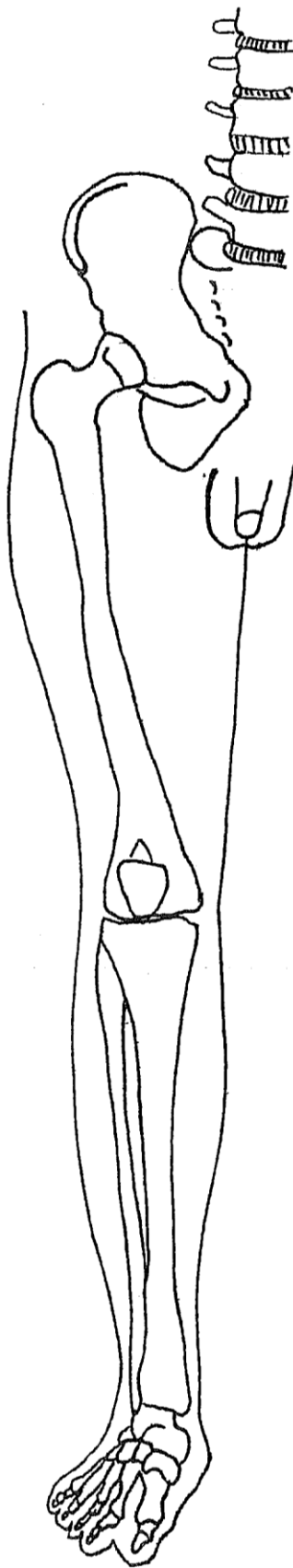


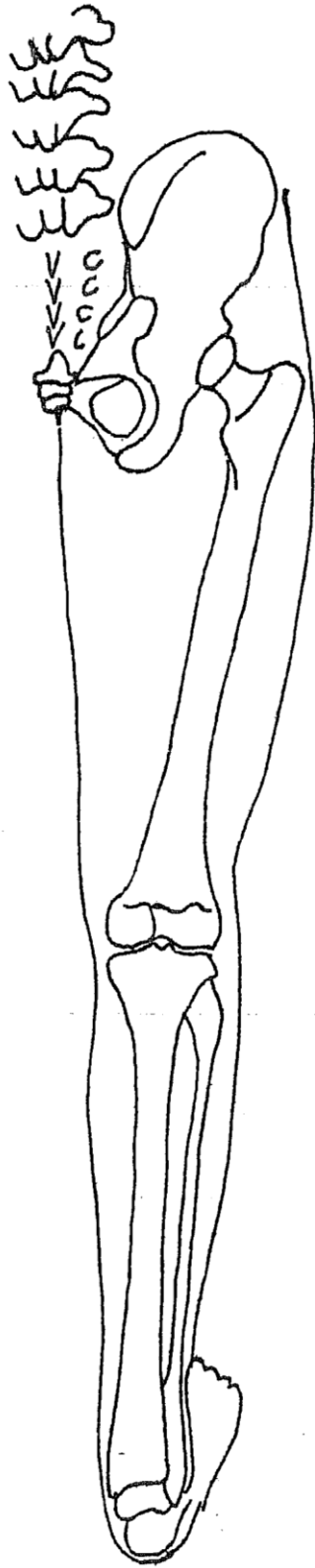


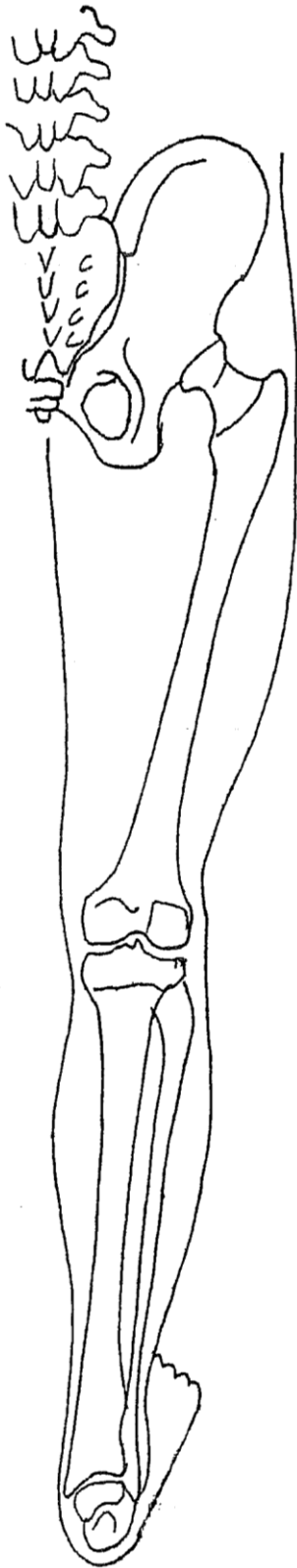INNERVATION

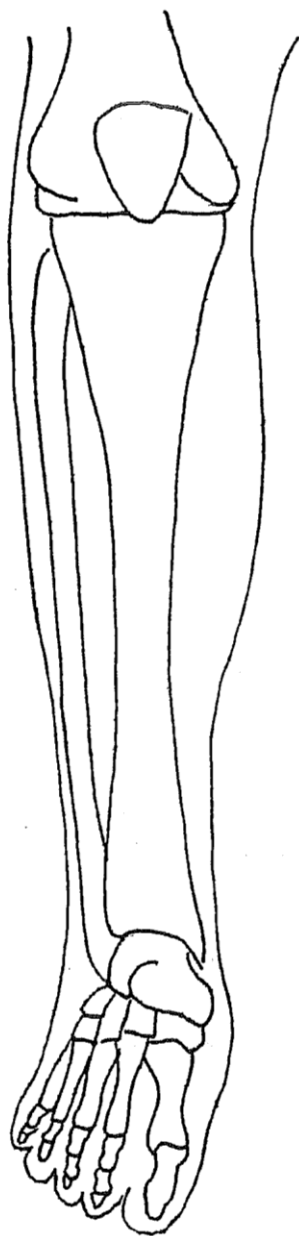


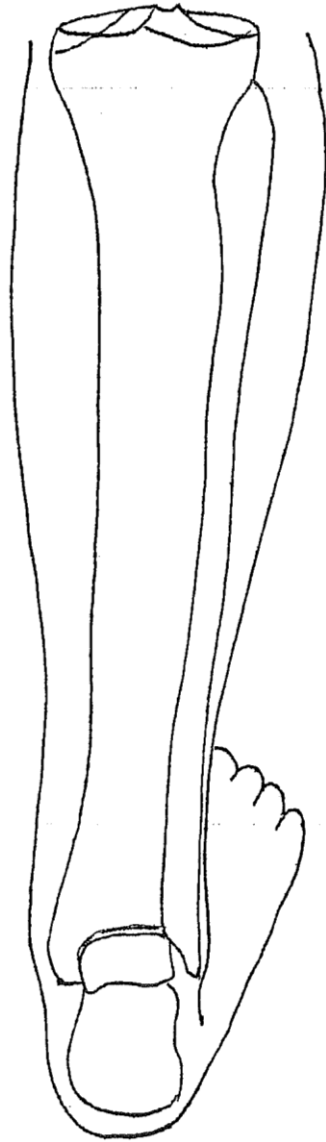


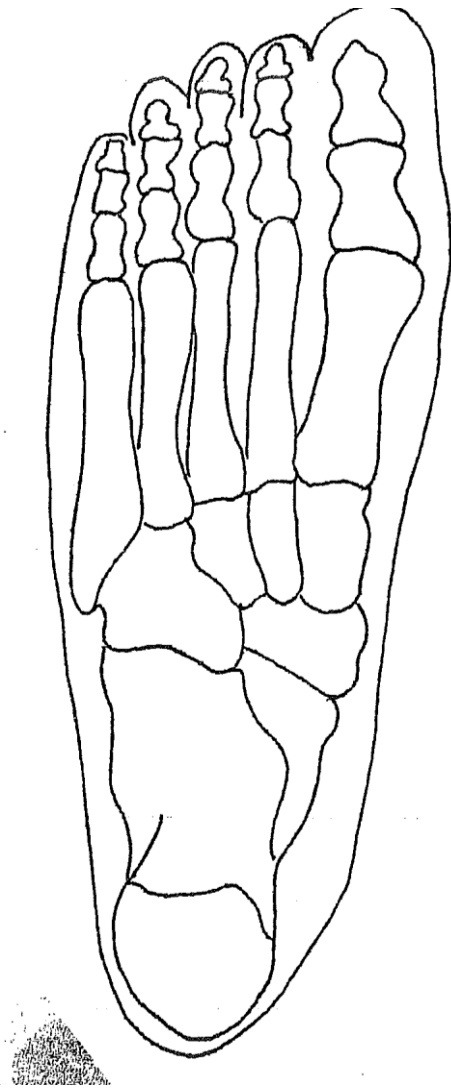




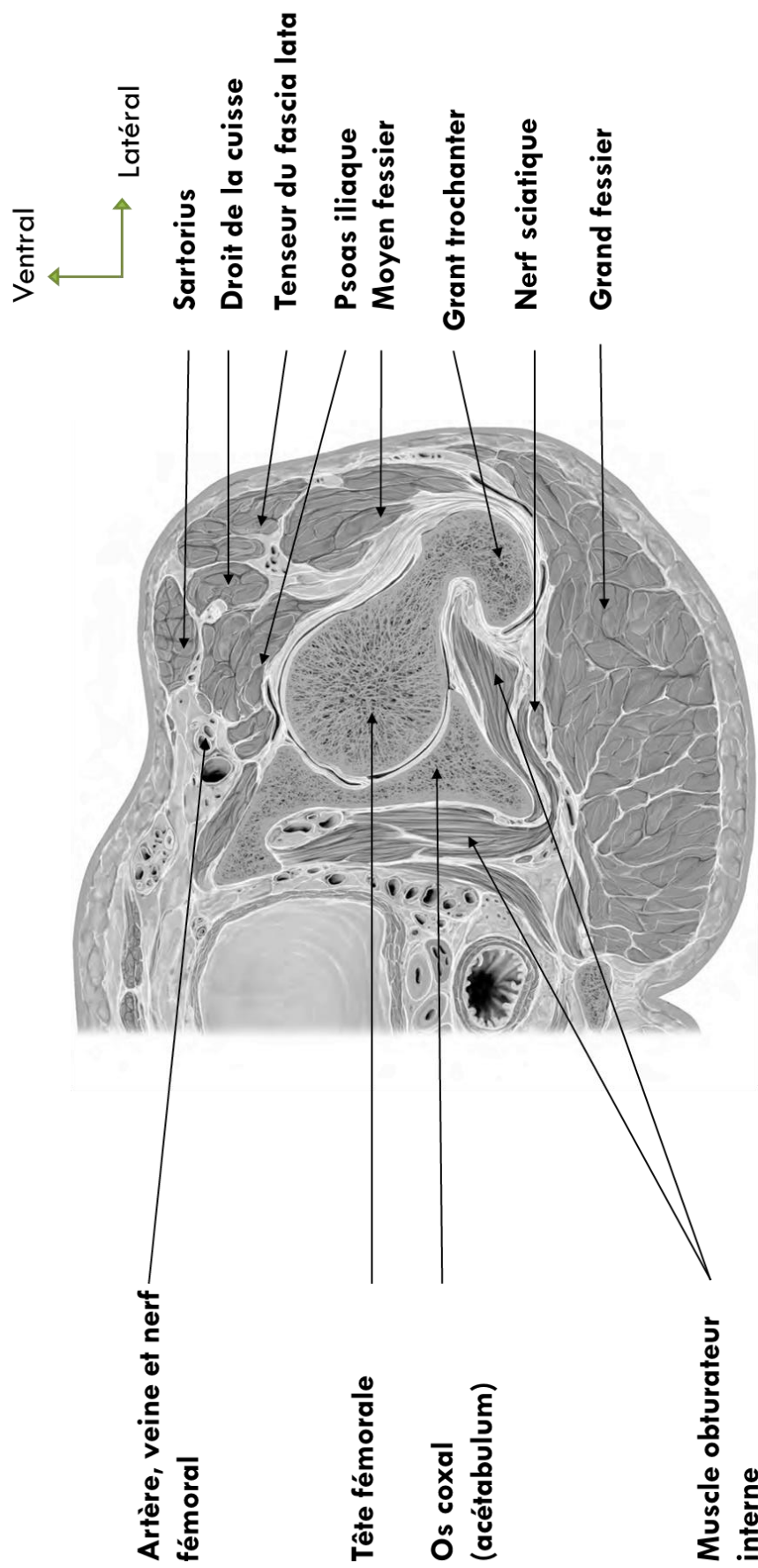




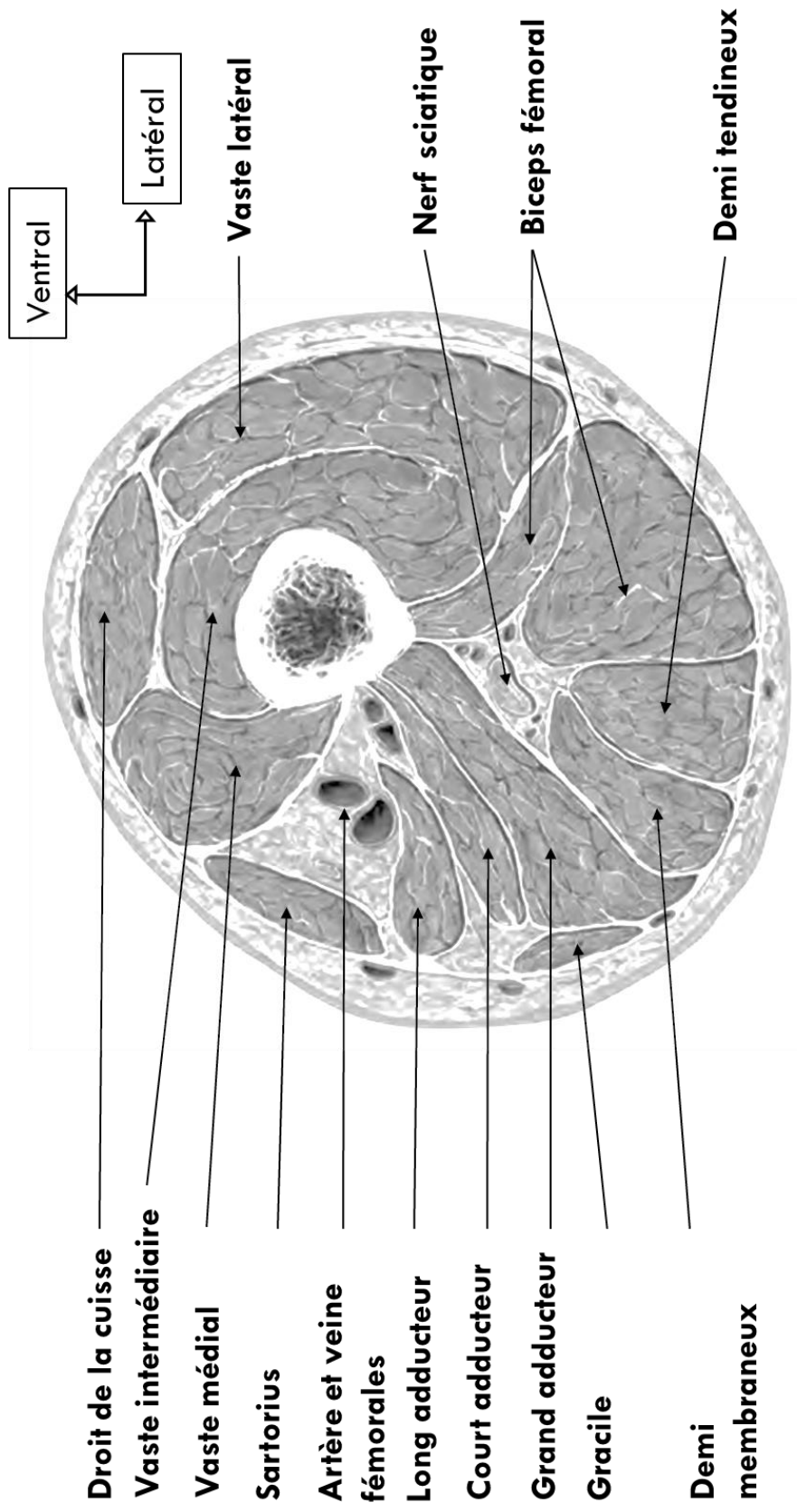




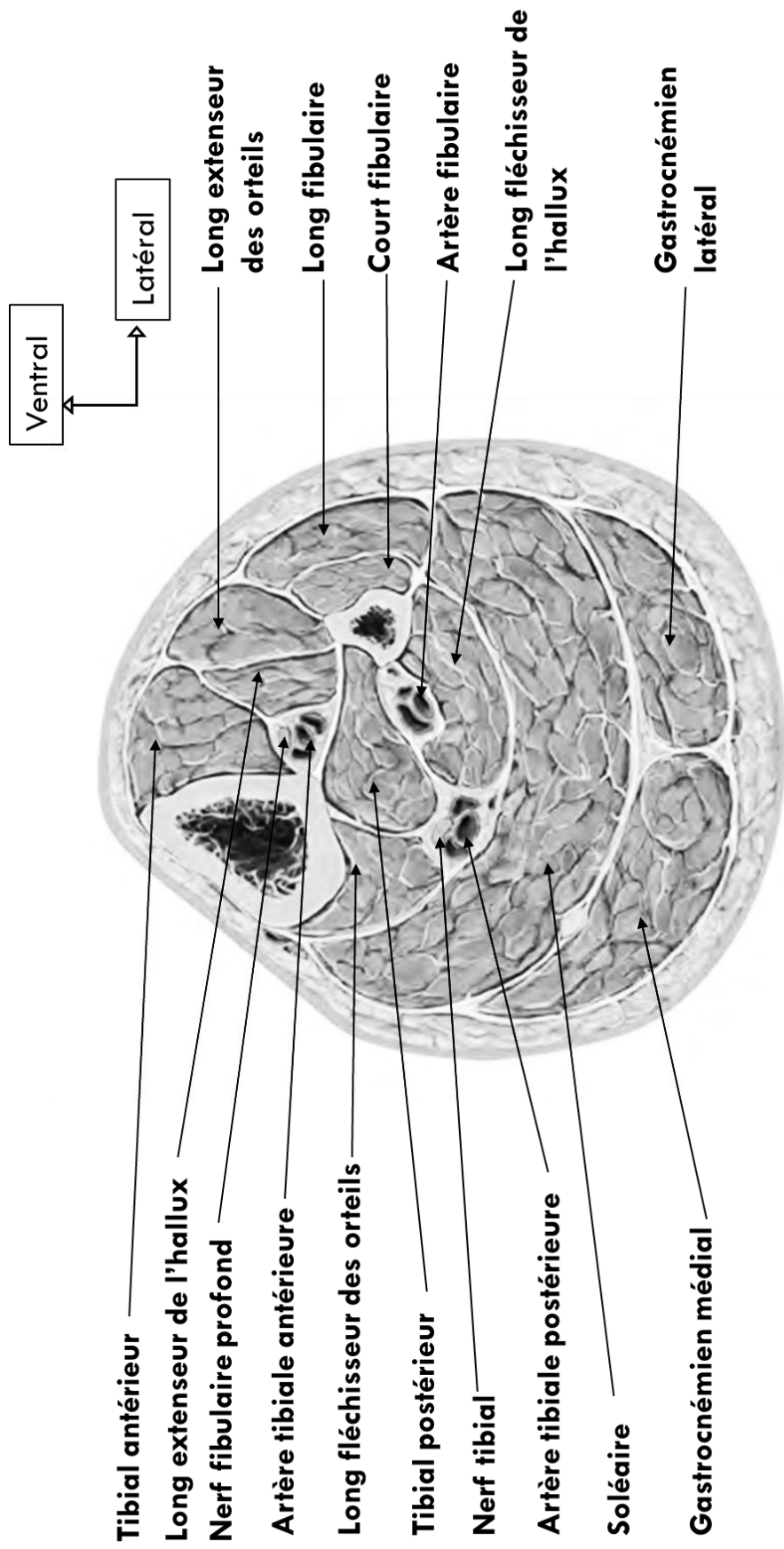
LES COUPES



Coupe axiale de la région glutéale



Coupe axiale de la cuisse à la jonction 1 /3 supérieur – 1 /3 moyen



Coupe axiale de la jambe à la jonction 1 / 3 supérieur – 1 / 3 moyen

Le membre inférieur

Les muscles du bassin

Les muscles de la région iliaque			
les endo pelviens			
<i>Pyramidal ou Piriforme</i>	face antérieure du sacrum autour des 2 et 3 ièmes trous sacrés (v. sacrées 2 à 4)	grand trochanter (face supérieur)	branche issue de S2 abducteur de la cuisse, rotateur externe de la cuisse
<i>Obturateur interne</i>	pourtour face interne du foramen obturé et membrane obturatrice	grand trochanter (face interne)	branche issue de S1 S2 rotateur externe de la cuisse/bassin, noter la présence des jumeaux
Les exo pelviens			
<i>Obturateur externe</i>	pourtour face externe du foramen obturé et membrane obturatrice	grand trochanter (fossette digitale)	nerf obturateur rotateur externe de la cuisse
<i>Carré fémoral</i>	tubérosité ischiatique	branche de trifurcation externe de la ligne âpre	branche issue de S1 S2 rotateur externe de la cuisse et adducteur de la cuisse
le muscle ilio-psoas			
<i>Psoas</i>	arcades fibreuses sur face lat des vertèbres L1 à L5, sur les disques correspondants et bords inf. des processus costiformes	petit trochanter (face postérieure)	rameaux du plexus lombaire action principale: flexion C/B lors de la marche. flexion B/C, abduction C/B, rotateur externe de la C, inclinateur homolatérale par rapport hanche
<i>Iliaque</i>	lèvre interne de la crête iliaque et fosse iliaque	petit trochanter (face postérieure)	nerf fémoral
les muscles glutéaux			
<i>Petit fessier</i>	face antéro-inf de la fosse iliaque externe	grand trochanter (face antérieure)	nerf glutéal sup. abducteur et rot interne de la cuisse, fléchisseur accessoire
<i>Moyen fessier</i>	fosse iliaque externe, entre ligne glutéale postérieure et antérieure	grand trochanter (face lat)	nerf glutéal sup. abducteur de la cuisse et stabilisateur frontal, cf balance de Powells
<i>Grand fessier (2 plans)</i>	crête sacrée lat, coccyx, 1/5 post de la crête iliaque	crête du grand fessier (trifurcation de la ligne âpre) et fascia lata	nerf glutéal inf. extenseur de la cuisse/bassin, stabilisation verticale, rot externe cuisse/bassin, abducteur

Les muscles de la cuisse

Loge antérieure de la cuisse			
Sartorius *	face latérale de l'épine iliaque antéro-supérieure en avant de tenseur du fascia	patte d'oie	Nerf fémoral
Tensor du fascia lata	idem	tubercule de Gerdy	Nerf glutéal sup.
<i>Quadriceps Fémoral *</i>			
Droit fémoral *	épine iliaque antéro-inf.: tendon direct		
Vaste latéral *	sillon supra-acétabulaire: tendon réfléchi face ant du grand trochanter: tendon récurrent		
Vaste médial *	ligne âpre du fémur : lèvre latérale ; crête sous trochantérienne	Patella et tubérosité du tibia	nerf fémoral
Vaste intermédiaire *	ligne âpre du fémur : lèvre médiale		
	3/4 supérieurs faces ant et lat du fémur		
Loge des adducteurs			
Pectiné	bord sup de la branche ischio-pubienne	crête pectinéale	nerf fémoral
Long ou moyen adducteur	tendon sur la face antérieure du corps du pubis	1/3 moyen de la ligne âpre du fémur	nerf
Court ou petit adducteur (2 chefs)	tendon sur la branche inf. du pubis	derrière la diaphyse fémorale sur la ligne âpre, en 2 chefs	obturateur
Grand adducteur (3chefs)	faisceau sup. et moy: bord inférieur de la branche ischio-pubienne	faisceau sup. et moy: entre ligne âpre	nerf
	faisceau inf: tubérosité ischiatique	faisceau inf: tubercule de l'adducteur	obturateur
Gracilé ou droit interne	1/3 interne du bord inf de la branche ischio-pubienne	arcade entre inférieur et moyen	nerf
		patte d'oie en arrière du sartorius	obturateur
Loge postérieure de la cuisse			
biceps femoris	chef long: tendon sur tubéro. ischiatique	tête de la fibula	
semi-tendineux	chef court: ligne âpre	patte d'oie	nerf sciatique
	tubérosité ischiatique		
semi-membraneux	tubérosité ischiatique	tendon direct: face post du condyle médial	
		tendon réfléchi: sous ligament lat. interne	
		tendon récurrent: ligament poplité oblique	

Les muscles de la jambe

Loge postérieure de la jambe			
La zone superficielle			
poplité	fossette poplitée sous le condyle lat du fémur	face post du tibia au dessus de la ligne du soléaire	nerf tibial
le triceps sural (3 chefs + plantaire inconstant)			
gastrocnémiens (2 chefs)	tubercules supra-condyliars lat et méd	tendon d'Achille (ou calcanéen) qui s'insère sur le calcanéum (noter les 2 bourses synoviales)	nerf tibial
soléaire	arcade fibreuse entre la face post de la tête de la fibula et le tibia, ligne du soléaire sur le tibia		
plantaire	en dedans et au dessus du jumeau lat	tendon qui rejoint tendon d'Achille	idem
La zone profonde			
tibial postérieur	membrane interosseuse, diaphyse fibulaire et tibiale	! trajet I, tubérosité du naviculaire, du cuboïde, base des métatarsiens 2,3 et 4, sustentaculum tali (ls à confirmer)	nerf tibial
long fléchisseur des orteils	1/3 moyen de la face post du tibia	! trajet I, face plantaire de la base des phalanges distales des orteils 2 à 5	nerf tibial
long fléchisseur de l'hallux	2/3 inf. de la face post de la fibula et membrane interosseuse adjacente.	! trajet I, face plantaire de la base de la phalange distale de l'hallux.	nerf tibial
Loge latérale de la jambe			
Long fibulaire	condyle lat du tibia, tête de la fibula, 2/3 sup. de la face latérale de la fibula	base du 1er métatarsien (cunéiforme ?)	nerf fibulaire
Court fibulaire	1/2 inf. de la face lat de la fibula	5ième métatarsien	superficiel
Loge antérieure de la jambe			
Tibial antérieur	versant lat de la tubérosité tibiale, 2/3 sup. de la face lat du tibia et sur la membrane interosseuse adjacente	cunéiforme médial et 1er métatarsien	nerf fibulaire profond
Long extenseur de l'hallux	1/2 inf. de la face med de la fibula et membrane interosseuse adjacente	phalange distale de l'hallux (à compléter)	nerf fibulaire profond
Long extenseur des orteils	épicondyle lat du tibia, 1/2 sup. face med de la fibula et membrane interosseuse	3 languettes (sur 2 à 5) : 1ere: face dorsale de la phalange intermédiaire, 2 et 3ieme: latérales, fusionnent a la face dorsal de la phalange distal	nerf fibulaire profond
Troisième fibulaire (inconstant)	partie distale de la face méd de la fibula et membrane interosseuse adjacente	face dorsal du 5ieme métatarsien (sur la languette du ?)	nerf fibulaire profond
		dorsiflexion du P/J, flexion ou antepulsion jambe sur le pieds, supination du P et inclinaison médial P/J, adduction ou varus et rot externe du pieds, role de maintien de la voûte plantaire complé avec le T post idem (patho:hallux valgus)	
		extenseur des orteils 2 à 5 et fléchisseur du pieds	
		redresse le dos du pieds, mvt de pronation	

Les muscles du pied

Loge du dos du pieds			
Court extenseur commun des orteils ou Pédiex	en avant sur la face dorsal du calcaneum	hallux: tendon sur face dorsal de la phalange proximale; 2,3,4 tendon du long ext commun.	nerf fibulaire profond
+ tendons: long extenseur propre de l'hallux et du long extenseur commun des orteils			
Loge des muscles plantaires intermédiaires			
3 Interosseux plantaires	face médiale du 3, 4 et 5 ième métatarsiens	3 languettes: 1) petit tubercule de la face médial de la phalange. 2) face dorsal de l'orteil. 3) tendon de l'extenseur	nerf plantaire latéral
4 interosseux dorsaux	face lat du 1er métatarsien et médial du 2ième	3 languettes: 1) petit tubercule de la 1ère phalange 2) face lat de la 3ième phalange 3) languette	nerf plantaire latéral
Loge plantaire latérale			
Abducteur propre du 5e orteil	processus latéral de la tubérosité du calcanéum	tendon sur le tubercule lat de la 1ere phalange	abducteur du 5ième orteil
Court fléchisseur propre du 5e orteil	cuboïde	phalange proximal	fléchisseur du 5ième orteil
Opposant du 5e orteil	cuboïde	face latéral du métatarsien	adducteur du 5ième orteil
+ tendon du long fléchisseur commun des orteils			
Loge plantaire médiale			
Abducteur de l'hallux	processus médial de la tubérosité du calcanéum	sésamoïde et phalange proximale de l'hallux	abducteur de l'hallux
Loge plantaire moyenne			
4 Lombrireaux	1 bord médial du tendon de l'orteil 2, 3, 4 sur les bords des 2 tendons voisins	1) base médial de la phalange proximale 2) languette glissant à la face lat et rejoint le sys extenseur	fléchisseur des phalanges proximales, extenseur phalanges intermed et distales
Carré plantaire	calcaneum	tendon du long fléchisseur commun avant sa division	redresse l'extension du long fléchisseur commun
Court fléchisseur commun des orteils	sur les tubs post lat et med du calcanéum	boutonnière formée par 2 languettes se terminant sur la face lat 2ieme phalange	fléchisseur des orteils 2 à 4, cambre la voûte plantaire (faible chez l'enfant: pieds plats)

COLONNE VERTEBRALE

